

SUMÁRIO

	Pg
A IMPORTÂNCIA DA TOMOGRAFIA COMPUTADORIZADA DE FEIXE CÔNICO NO DIAGNÓSTICO E TRATAMENTO DO ODONTOMA COMPOSTO: RELATO DE CASO	4
Silva SF, Silva RR, Alves RR, Fontenele AKS, Macedo PTS	
A IMPOTÊNCIA DO ATENDIMENTO ODONTOLÓGICO NA UNIDADE DE TERAPIA INTENSIVA (UTI)	5
Silva RR, Alves RR, Silva SF, Fontenele AKS, Magalhães AV	
APLICAÇÕES CLÍNICAS DA OZONIOTERAPIA EM PROCEDIMENTOS ODONTOLÓGICOS: REVISÃO SISTEMATIZADA DE LITERATURA	6
Silva AG, Silva MGRB, Neto AAM, Lopes IA	
CIRURGIA ORTOGNÁTICA PARA TRATAMENTO DA SÍNDROME DE APNÉIA OBSTRUTIVA DO SONO	7
Franco JS, Santos RB, Junior AMA, Júnior FCAM, Magalhães MAV	
COMPLICAÇÕES TRANS E PÓS-OPERATÓRIAS DE CIRURGIAS DE TERCEIROS MOLARES: UMA REVISÃO DE LITERATURA	8
Santos RB, Franco JS, Junior AMA, Moura LKB	
PERSPECTIVA DA ODONTOLOGIA DIGITAL COM USO DA INTELIGÊNCIA ARTIFICIAL PARA REABILITAÇÃO ORAL- DIAGNÓSTICO, PLANEJAMENTO E TRATAMENTO	9
Silva GLS, Freitas WA, Barros SJA, Matos LMR	
IMPLEMENTAÇÃO DOS AVANÇOS TECNOLÓGICOS COM USO DA TELERRADIOLOGIA COMO MECANISMO DE DIAGNÓSTICO E PLANEJAMENTO DIGITAL EM ODONTOLOGIA	10
Silva GLS, Freitas WA, Matos LMR, Barros SJA	
IMPORTÂNCIA DO CIRURGIÃO DENTISTA NA DETECÇÃO PRECOCE DO CÂNCER DE BOCA	11
Sousa SM, Andrade BLS, Magalhães MAV	
ATUAÇÃO DO CIRURGIÃO-DENTISTA NO CONTROLE DE PNEUMONIA NOSOCOMIAL EM PACIENTES NA UNIDADE DE TERAPIA INTENSIVA – UMA ABORDAGEM PREVENTIVA	12
Silva VRC, Silva GLS, Duarte AVM, Costa LCC, Magalhães MAV	
PERFIL EPIDEMIOLÓGICO DA CÁRIE DENTÁRIA DURANTE A PRIMEIRA INFÂNCIA NO BRASIL	13
Santiago CB, Silva IMS, Fontes LB, Maceno GCA, Batista NJC	
TRATAMENTO CIRÚRGICO DE ADENOMA PLEOMÓRFICO: RELATO DE CASO	14
Aguiar CA, Lima LMAC, Pinheiro MMVAM, Melo VLMVA, Melo REVA	
RESSECÇÃO DE ADENOCARCINOMA POLIMORFO: RELATO DE CASO	15

Aguiar CA, Melo RMVA, Rhoden DL, Melo VLMVA, Melo REVA

FATORES QUE INTERFEREM NA DURABILIDADE DOS LAMINADOS DE CERÂMICA 16

Machado CS, Sousa JRR, Franco JS, Luanne MLMR

MANEJO DE RÂNULA EM PACIENTE PEDIÁTRICA DE DIFÍCIL COMPORTAMENTO: UM RELATO DE CASO 17

Melo FA, Medeiros YL, Pêgas MA, Guimarães LDA, Vilela EM

MANIFESTAÇÕES BUCAIS EM PACIENTES ONCOLÓGICOS SUBMETIDOS A TRATAMENTO QUIMIOTERÁPICO 18

Santos RB, Franco JS, Sousa AS, Magalhães MAV

RELAÇÃO ENTRE A PNEUMONIA NOSOCOMIAL E O MICROAMBIENTE ORAL 19

Carvalho ACS, Araújo BS, Ferreira DG, Pinto TMS

O USO DAS LIMASPRODESIGN M NA GRADUAÇÃO 20

Franco JS, Santos RB, Sousa FS, Machado CS, Franco CPP

TOMOGRAFIA COMPUTADORIZADA DE FEIXE CÔNICO NO DIAGNÓSTICO DE REABSORÇÃO RADICULAR INTERNA: RELATO DE CASO CLÍNICO 21

Marques ALS, Martins AAJ, Joyas GMC, Tarso PSM

PORTADORES DO VÍRUS HIV: UMA REVISÃO DE LITERATURA 22

Marques ALS, Martins AAJ, Joyas GMC, Rocha LS, Mara LRM

TOMOGRAFIA COMPUTADORIZADA DE FEIXE CÔNICO NO DIAGNÓSTICO DO CEMENTOBLASTOMA BENIGNO EM MAXILA: RELATO DE CASO CLÍNICO RARO 23

Ferreira SB, Macedo PTS

USO DO POLIVINILPIRROLIDONA-ÍODO (PVP-I) COMO AGENTE ANTISSEPTICO ORAL EM TEMPOS DE COVID-19 – UMA REVISÃO SISTEMATIZADA DA LITERATURA 24

Ferreira MBMN, Cardoso SAM, Sousa MRR, Quelemes PV

SINDROME DE DOWN NA ODONTOLOGIA – UMA REVISÃO SISTEMÁTICA SOBRE DILEMAS 25

FERREIRA DPC, MORAIS AP, FERNANDES MS, GALLAS AKC, SILVA LDC

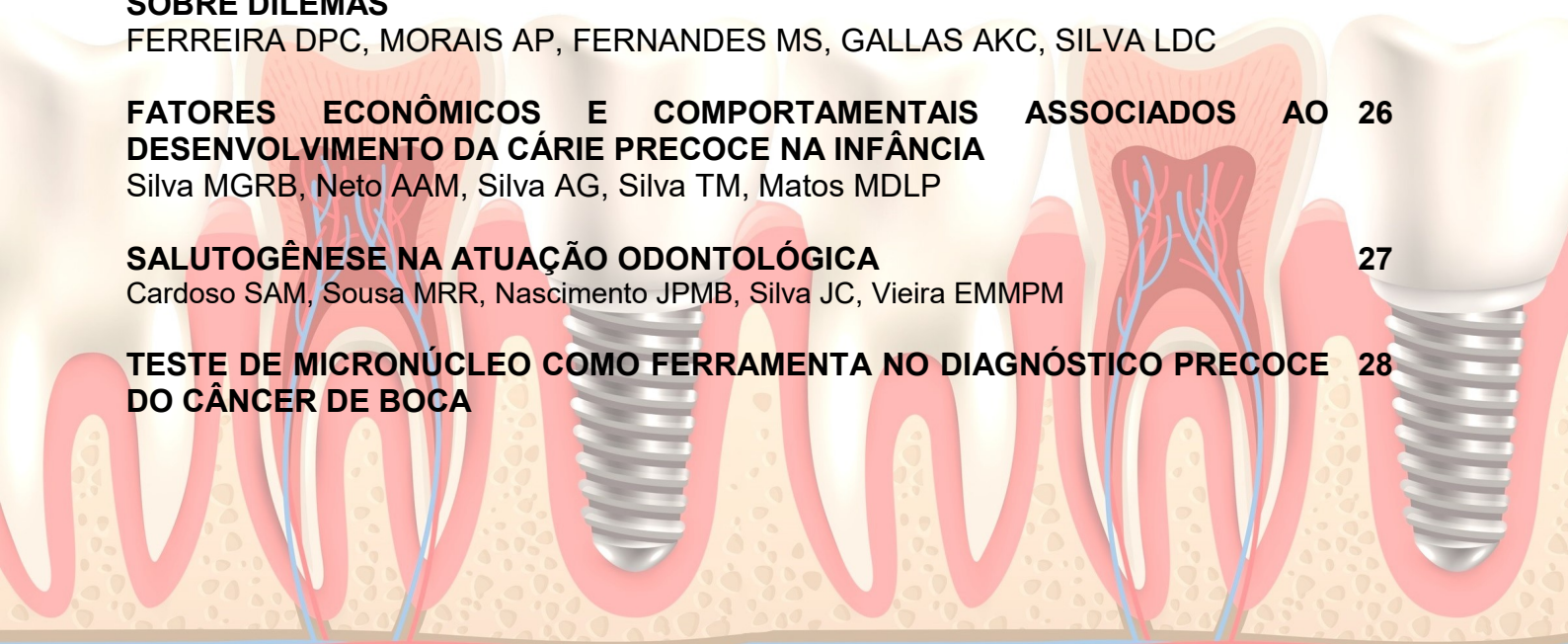FATORES ECONÔMICOS E COMPORTAMENTAIS ASSOCIADOS AO DESENVOLVIMENTO DA CÁRIE PRECOCE NA INFÂNCIA 26

Silva MGRB, Neto AAM, Silva AG, Silva TM, Matos MDLP

SALUTOGÊNESE NA ATUAÇÃO ODONTOLÓGICA 27

Cardoso SAM, Sousa MRR, Nascimento JPMB, Silva JC, Vieira EMMPM

TESTE DE MICRONÚCLEO COMO FERRAMENTA NO DIAGNÓSTICO PRECOCE DO CÂNCER DE BOCA 28



Cardoso SAM, Sousa MRR, Uchôa IS, Sousa AMC, Magalhães MAV

EVIDÊNCIAS CIENTÍFICAS ATUAIS SOBRE AS INTERVENÇÕES CIRÚRGICAS EM HIPERPLASIA CONDILAR 29

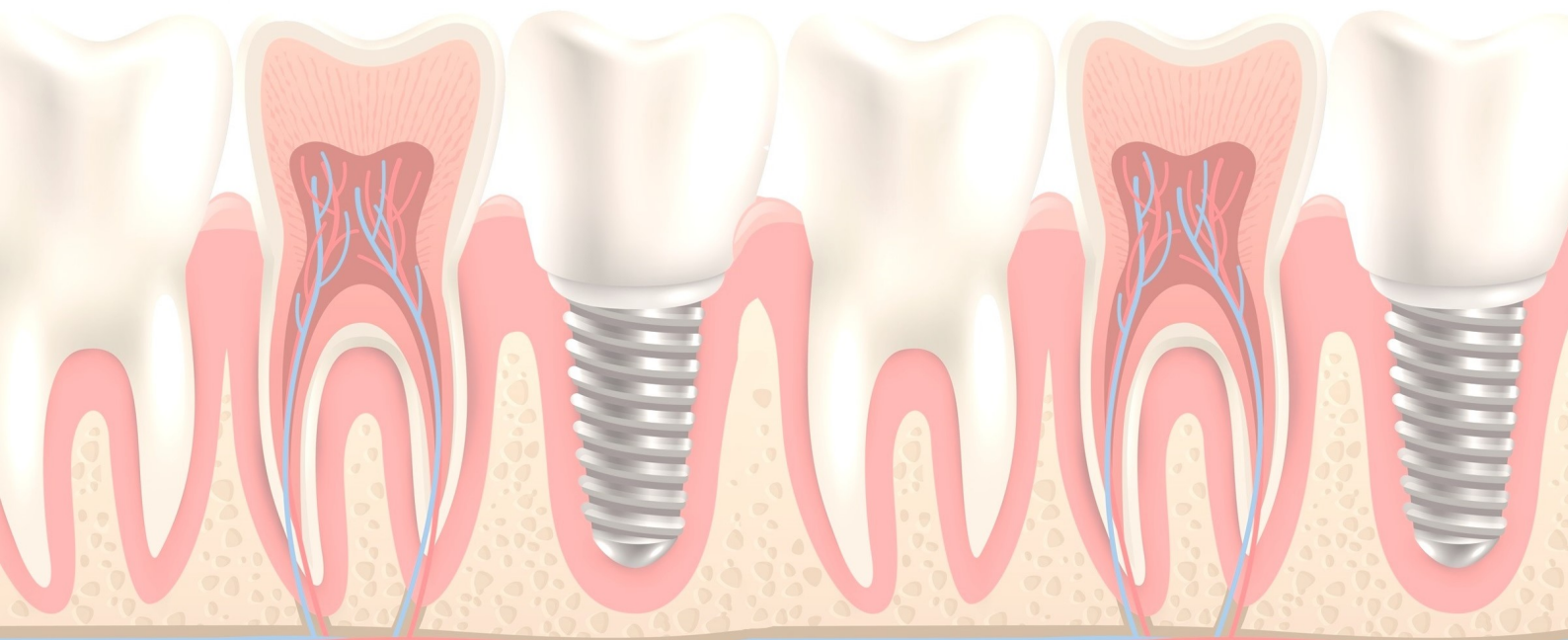
Moura Neto AL, SILVA MGRB, Silva AG, Moura MSTLV, Moura LKB

TRATAMENTO ODONTOLÓGICO EM PACIENTE COM SÍNDROME DE DOWN 30

Silva RR, Alves RR, Silva SF, Fontenele AKS, Magalhães AV

UTILIZAÇÃO DA ULTRASSONOGRAFIA NA ODONTOLOGIA CONTEMPORÂNEA – REVISÃO SISTEMÁTICA DE LITERATURA 31

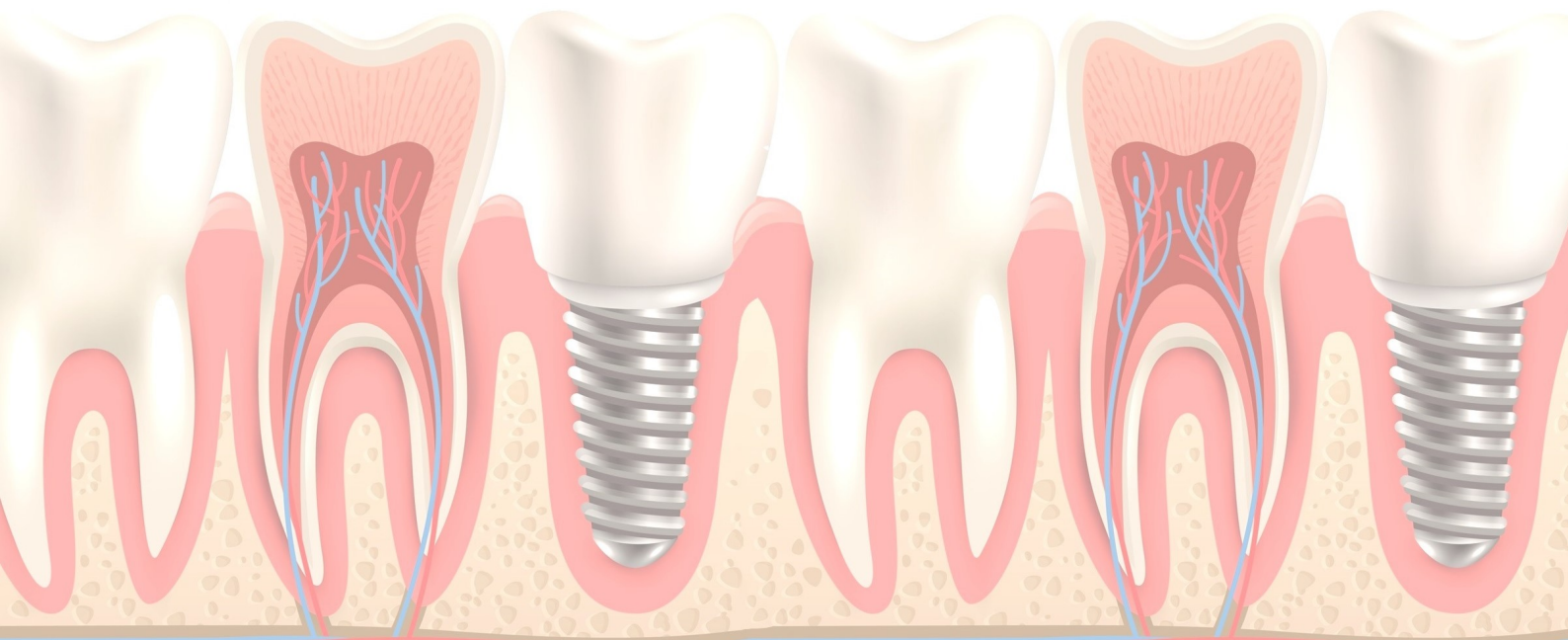
Dias APR, Macedo PTS



A IMPORTÂNCIA DA TOMOGRAFIA COMPUTADORIZADA DE FEIXE CÔNICO NO DIAGNÓSTICO E TRATAMENTO DO ODONTOMA COMPOSTO: RELATO DE CASO

Silva SF, Silva RR, Alves RR, Fontenele AKS, Macedo PTS

Introdução: O odontoma é um tumor odontogênico de origem ectomesenquimale de etiologia desconhecida, podendo estar relacionado à presença de dentes não-irrompidos, traumatismos e infecções locais. Estas lesões podem aparecer como miniaturas numerosas ou dentes rudimentares inusitadamente pequenos (dentículos), caso em que são conhecidos como odontoma composto. **Objetivo:** Relatar, por meio de um caso clínico, a importância da Tomografia Computadorizada de Feixe Cônico (TCFC) para diagnóstico e tratamento do odontoma composto. **Relato de Caso:** Paciente gênero feminino, 15 anos de idade, compareceu ao consultório odontológico para avaliação ortodôntica. Foi solicitada Tomografia Computadorizada de Feixe Cônico (TCFC) para avaliação do dente 23 incluso. As imagens e TCFC mostraram imagem hiperdensa, de densidade semelhante a dentículos, circundado por um halo hipodenso, localizada na região correspondente ao dente 23, impedindo a erupção desse dente, e o dente 23 apresentava-se em posição ectópica. **Conclusão:** A TCFC foi fundamental para o diagnóstico diferencial do odontoma composto bem como avaliação de sua relação com os dentes adjacentes e planejamento do tratamento cirúrgico (enucleação). **Palavras-chaves:** Odontoma Composto, Tomografia Computadorizada de Feixe Cônico, Tumores Odontogênicos.

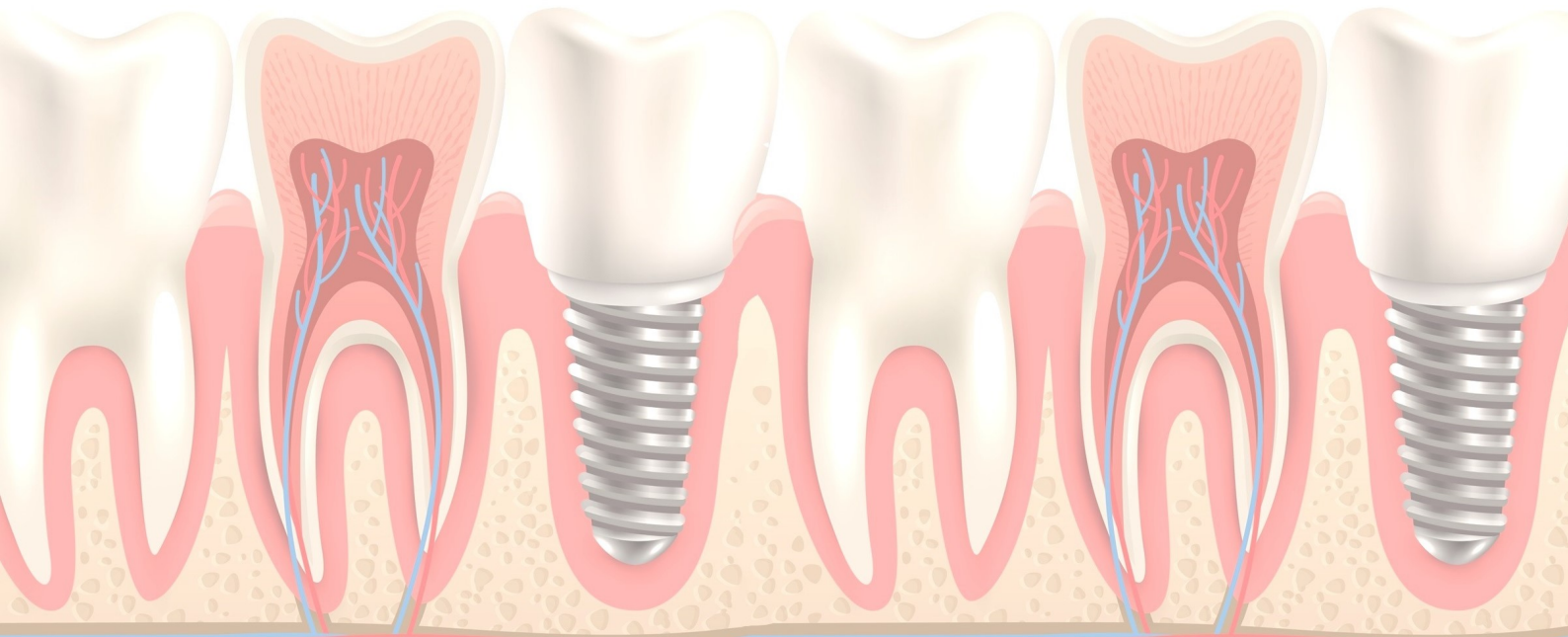


A IMPOTÊNCIA DO ATENDIMENTO ODONTOLÓGICO NA UNIDADE DE TERAPIA INTENSIVA (UTI)

Silva RR, Alves RR, Silva SF, Fontenele AKS, Magalhães AV

Objetivo: Descrever a importância do atendimento odontológico na Unidade de Terapia Intensiva (UTI). **Metodologia:** Trata-se de uma revisão da literatura, com busca de artigos nas bases de dados Scielo e Lilacs, utilizando os descritores UTI, Odontologia e Atendimento. Foram incluídos no estudo artigos completos publicados no idioma português nos últimos 5 anos e excluídos aqueles que não atendiam esses critérios. **Resultados:** Foram selecionados 9 estudos evidenciando que a higiene bucal deficiente é normalmente comum em pacientes internados em UTI, visto que na maioria das vezes, encontram-se debilitados de manter uma higienização bucal adequada, o que possibilita a colonização do biofilme por microrganismos patogênicos, principalmente por patogênicos respiratórios podendo causar efeito metastático sistêmico. Assim, a presença do cirurgião-dentista dentro da equipe multidisciplinar é de grande importância, visando a melhoria no quadro de saúde geral do paciente, atuando com procedimentos profiláticos, curativos e restauradores. Suas contribuições incluem uma avaliação diária do paciente, remoção de placas bacterianas, diagnóstico e tratamento de doenças bucais e ainda realizar tratamentos paliativos, permitindo que o tratamento médico não seja interrompido e que o paciente tenha rápida recuperação. **Conclusão:** É de extrema importância a assistência odontológica em unidades de terapias intensivas (UTI) para prevenção e o controle de doenças bucais, bem como infecções respiratórias, proporcionando ao paciente conforto e qualidade de vida.

Palavras-chaves: UTI, Odontologia, Atendimento.

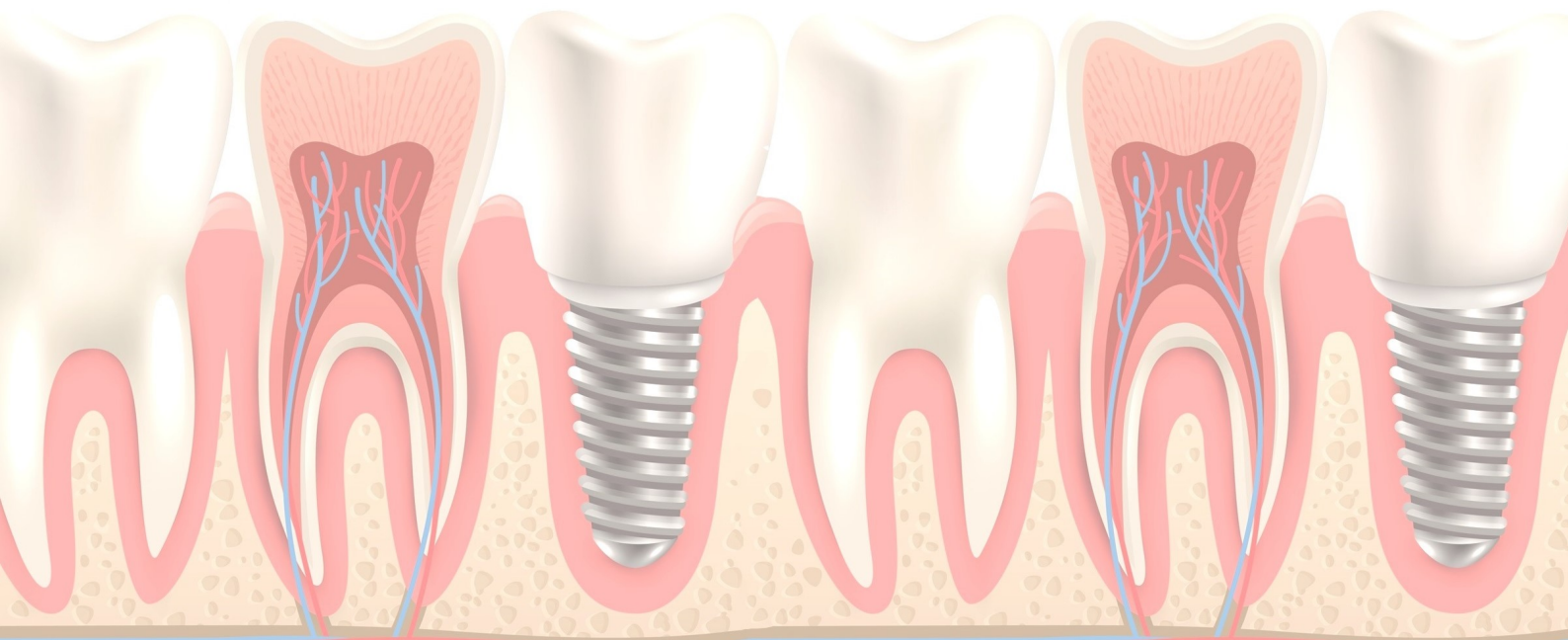


APLICAÇÕES CLÍNICAS DA OZONIOTERAPIA EM PROCEDIMENTOS ODONTOLÓGICOS: REVISÃO SISTEMATIZADA DE LITERATURA

Silva AG, Silva MGRB, Neto AAM, Lopes IA

Objetivo: Demonstrar a aplicabilidade da ozonioterapia nos procedimentos odontológicos. **Metodologia:** Foi realizada uma revisão sistematizada de literatura, utilizando a base de dados SCIELO, PUBMED e LILACS, onde foram encontrados 15 artigos em inglês, espanhol e português publicados entre 2012 e 2020. Os critérios de exclusão para a seleção dos artigos utilizados foram aqueles que não contemplaram o objetivo do estudo. **Resultados:** Devido as suas propriedades antissépticas, anti-inflamatórias e antimicrobianas, a ozonioterapia é indicada para procedimentos restauradores como o tratamento de lesões iniciais de cárie, desinfecção de cavidades, tratamento para doença periodontal, irrigação de canais radiculares em procedimentos endodônticos, além de serem indicadas para a cicatrização de feridas cutâneas agudas. **Conclusão:** A ozonioterapia traz diversos benefícios para a odontologia nas áreas de dentística, periodontia, endodontia e cirurgia oral. Esse tratamento pode ser utilizado tanto para prevenção de doenças bucais como para o tratamento delas, sendo um grande avanço e ótima alternativa para procedimentos mais invasivos.

Palavras-chaves: Ozone Therapy, Dentistry.

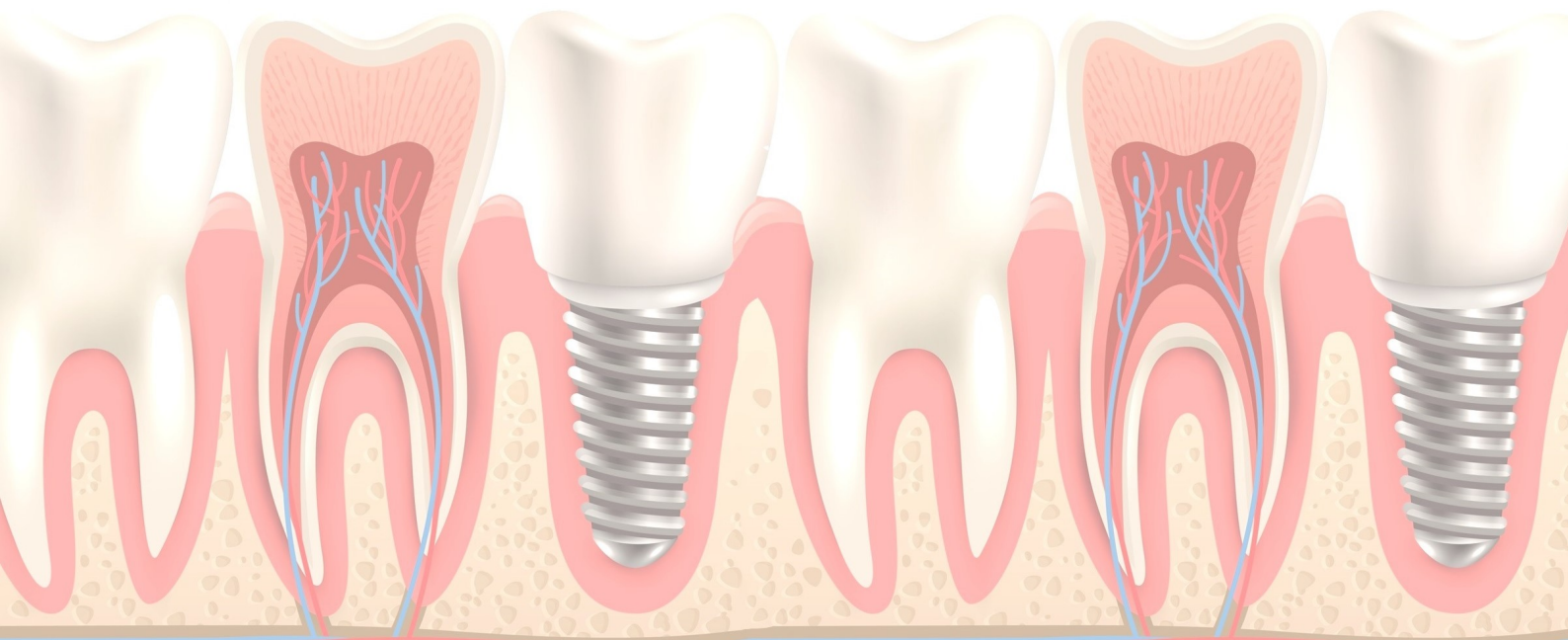


CIRURGIA ORTOGNÁTICA PARA TRATAMENTO DA SÍNDROME DE APNÉIA OBSTRUTIVA DO SONO

Franco JS, Santos RB, Junior AMA, Júnior FCAM, Magalhães MAV

Objetivo: Verificar as evidências científicas acerca da cirurgia ortognática para tratamento da síndrome de apnéia obstrutiva do sono (SAOS). **Metodologia:** Trata-se de uma revisão sistematizada com abordagem qualitativa, realizada em outubro de 2020, através das bases de dados: BVS, LILACS e MEDLINE, usando estratégia PICO. Os descritores selecionados a partir do DeCS foram: Apnéia obstrutiva do sono, Cirurgia ortognática, Anormalidades craniofaciais. Associados ao operador booleano And. Inclusão de estudos de 2010 a 2020, completos, relevantes e disponíveis nos idiomas português, inglês ou espanhol. Exclusão de textos incompletos e sem relevância para temática. Foram selecionados 16 estudos para pesquisa. **Resultados:** A SAOS é causada pelo colapso das vias aéreas superiores durante o sono, o seu tratamento é multidisciplinar. A cirurgia ortognática é uma opção terapêutica, através da combinação do avanço maxilar, mandibular e do mento, permitindo a redução da resistência da via aérea superior através da ampliação do seu diâmetro, eliminando defeitos anatômicos que possam ocluir a luz aérea. Observou-se que a cirurgia de avanço bimaxilar aliado ao uso dos cimentos cirúrgicos, é uma opção viável com imenso benefício para o paciente, pois evitam a formação de fibrose cicatricial, além de guiarem a regeneração tecidual. **Conclusão:** A cirurgia ortognática é um método bem-sucedido como alternativa de tratamento da SAOS, possibilitando a redução ou eliminação das obstruções das vias aéreas superiores durante o sono e a melhoria da qualidade de vida do paciente.

Palavras-chaves: Apnéia obstrutiva do sono; Cirurgia ortognática; Anormalidades craniofaciais.



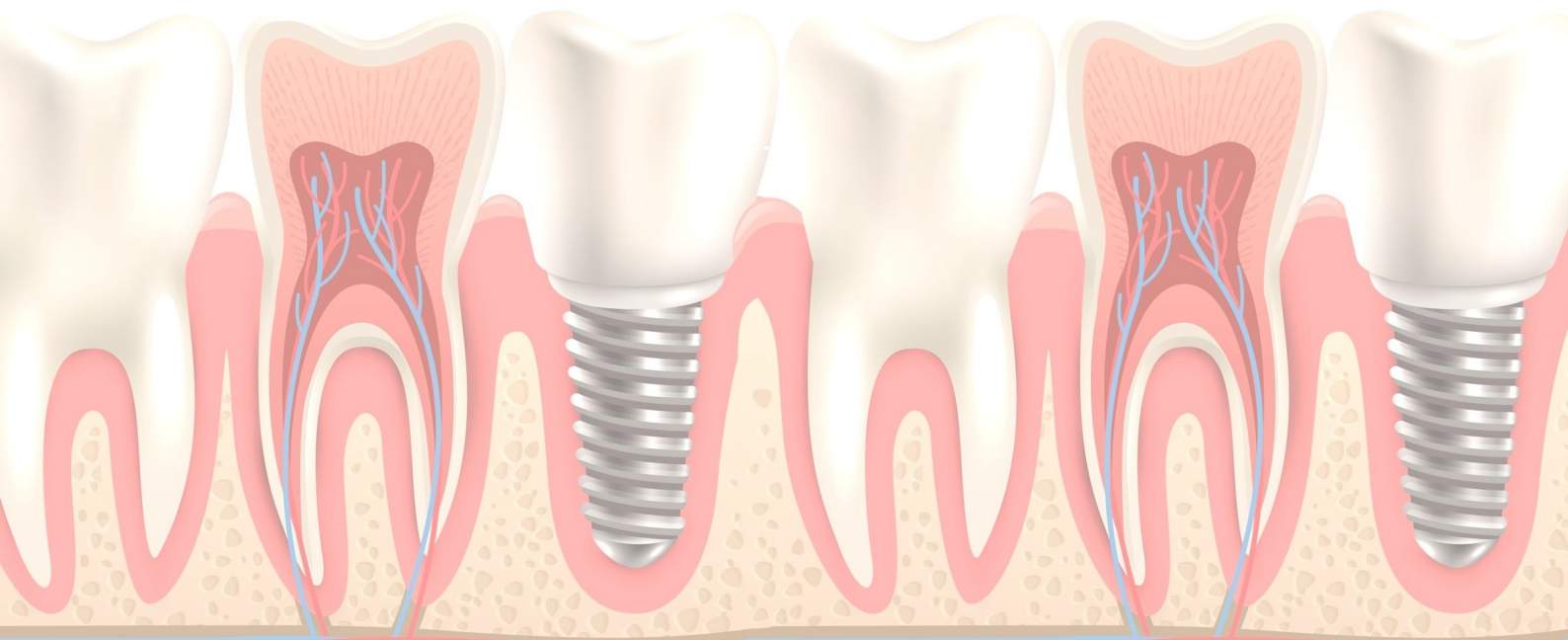
COMPLICAÇÕES TRANS E PÓS-OPERATÓRIAS DE CIRURGIAS DE TERCEIROS MOLARES: UMA REVISÃO DE LITERATURA

Santos RB, Franco JS, Junior AMA, Moura LKB

Objetivos: Descrever sobre as complicações trans e pós-operatórias de cirurgia de remoção de terceiros molares. **Metodologia:** Tratou-se de uma revisão sistematizada da literatura, com busca de artigos científicos nas bases de dados: BVS, SCIELO, e PUBMED utilizando os descritores: Cirurgia bucal, Dente Serotino e Complicações intraoperatórias com o uso do operador booleano AND. Foram inclusos artigos publicados no período de 2010 e 2020 com textos completos, em português e inglês, e como critérios de exclusão foram excluídos teses, dissertações, anais de eventos e artigos duplicados.

Resultados: Foram selecionados 8 artigos que evidenciaram uma redução nas complicações de forma generalizada na remoção de terceiros molares quando realizada por dentistas bucomaxilofaciais. As complicações elencadas foram: hemorragia, fratura radicular, trismo, dor. No pós-operatório pode ocorrer alveolite, edema, parestesia. **Conclusão:** Concluiu-se que a cirurgia de terceiros molares possui um grau elevado de dificuldade que pode acarretar em sérias complicações durante e após a cirurgia mesmo para um profissional especializado, assim, um correto planejamento associado à experiência profissional contribuem diretamente para redução de complicações nas cirurgias de terceiros molares.

Palavras-Chave: Cirurgia bucal, Dente Serotino, Complicações intraoperatórias.

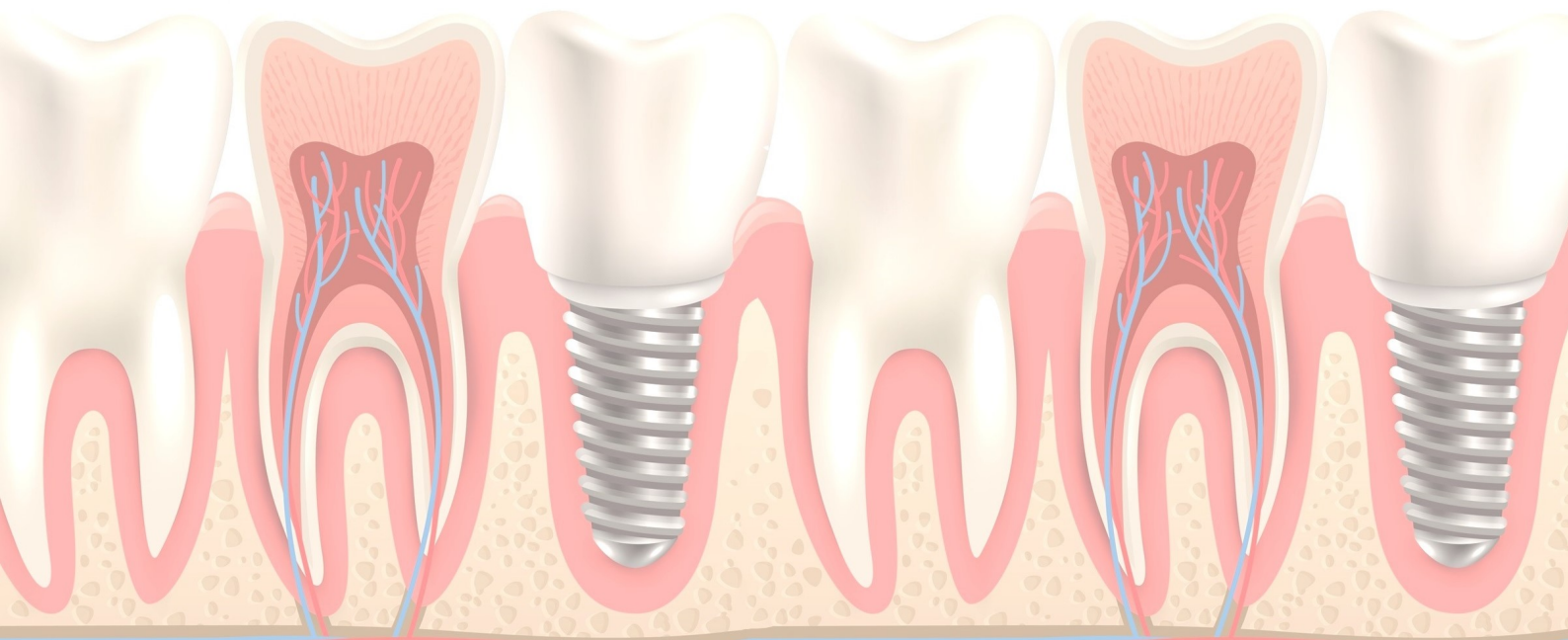


PERSPECTIVA DA ODONTOLOGIA DIGITAL COM USO DA INTELIGÊNCIA ARTIFICIAL PARA REABILITAÇÃO ORAL – DIAGNÓSTICO, PLANEJAMENTO E TRATAMENTO

Silva GLS, Freitas WA, Barros SJA, Matos LMR

Objetivo: Apresentar recursos eficazes na odontologia digital afim de elucidar a melhor conduta no diagnóstico, planejamento e tratamento para reabilitação oral utilizando a inteligência artificial frente aos problemas funcionais/estéticos, na tentativa de minimizar os riscos de possíveis erros. **Metodologia:** O universo do estudo trata-se de uma revisão de literatura com buscas nas bases eletrônicas PubMed e SciELO em português e inglês com os descritores cadastrados no DeCS/MeSH: Inteligência Artificial, Planejamento Virtual, Reabilitação Oral. Como critérios de inclusão foram incluídos artigos que fundamentasse o assunto, publicados no recorte temporal de 2015-2020 e foram excluídos anais de eventos, artigos duplicados, incompletos e com data inferior a 2015. **Resultados:** A inteligência artificial tem proporcionado avanço no cenário tecnológico da odontologia sendo classificada como padrão ouro para reabilitação oral. A técnica facilita a simulação de tratamento reabilitador oral para obter modelos impressos em 3D sendo considerada necessária na tomada de decisões. Visto que, essa é uma escolha segura para planejar e executar tratamentos reabilitadores exercendo melhores experiências e resultados sendo um grande aliado no prognóstico. **Conclusão:** Observou-se que a inteligência artificial é uma alternativa devida suas inúmeras vantagens sendo eficiente e compatível com a prática clínica odontológica do cirurgião-dentista. A ferramenta apresenta vantagens fundamentais para análise do melhor tratamento conforme o grau estético desejado.

Palavras-chaves: Inteligência Artificial, Planejamento Virtual, Reabilitação Oral.

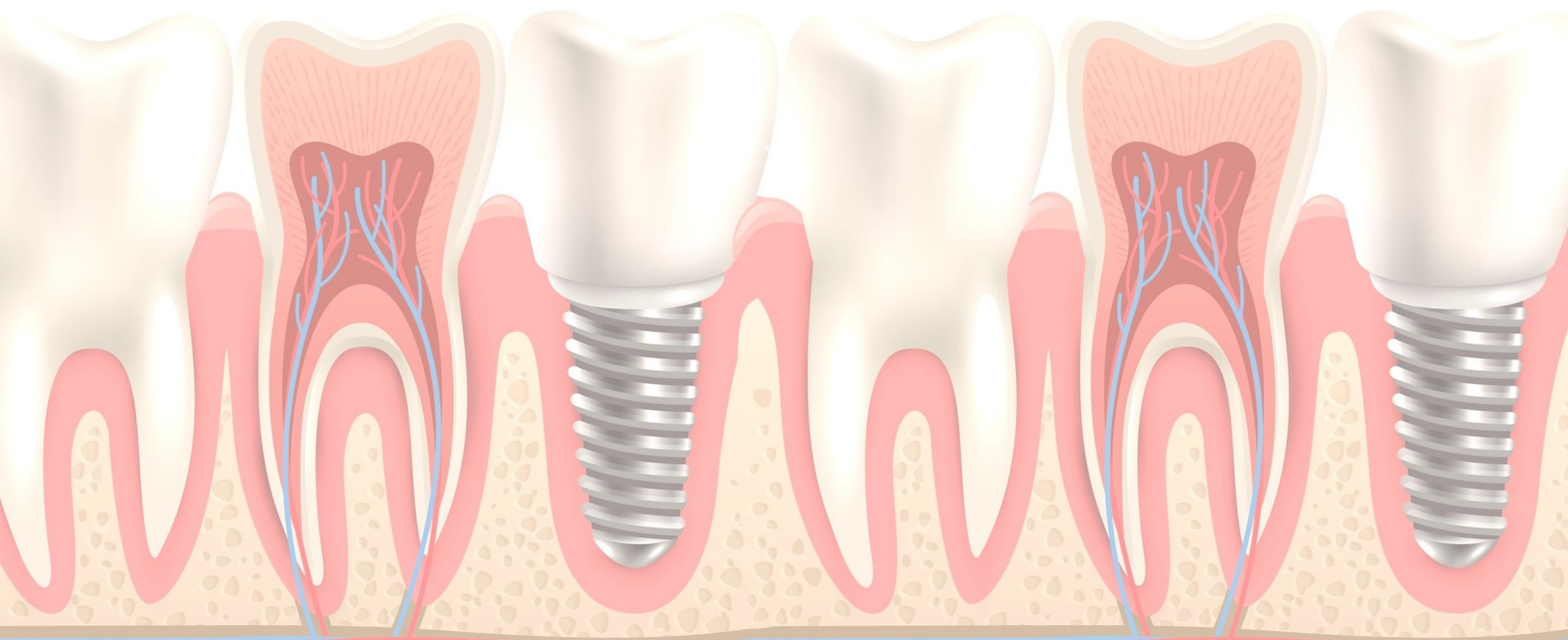


IMPLEMENTAÇÃO DOS AVANÇOS TECNOLÓGICOS COM USO DA TELERRADIOLOGIA COMO MECANISMO DE DIAGNÓSTICO E PLANEJAMENTO DIGITAL EM ODONTOLOGIA

Silva GLS, Freitas WA, Matos LMR, Barros SJA

Introdução: A telerradiologia tem se tornado um avanço no âmbito tecnológico da odontologia, sendo classificada como padrão ouro permitindo estudo de traçados cefalométricos e planejamento cirúrgico, com programas de cirurgia virtual. **Objetivo:** Promover subsídios eficazes de diagnóstico e planejamento com implementação da telerradiologia para obtenção de imagens intra e extrabucais a fim de apresentar alternativas proporcionando agilidade e segurança. **Metodologia:** O universo do estudo trata-se de uma revisão de literatura com buscas nas bases eletrônicas PubMed e Science Direct em português e inglês com os descritores cadastrados no DeCS/MeSH: Inteligência Artificial, Telerradiologia e Tecnologia Radiológica. Como critérios de inclusão foram incluídos estudos publicados nos últimos 8 anos e excluídos artigos duplicados, incompletos e com data inferior a 2012. **Resultados:** A telerradiologia é uma alternativa de diagnóstico e planejamento que apresenta uma maior interatividade, agilidade e confiabilidade tanto para o paciente como para o profissional. Além disso, o método apresenta bons resultados, rapidez, facilidade na transferência de imagens entre profissionais possibilitando ao clínico um desempenho eficiente aliado ao prognóstico se comparado a outros métodos. **Conclusão:** Observou-se que a telerradiologia é compatível com a prática odontológica do cirurgião-dentista devido suas inúmeras vantagens. A ferramenta inovadora apresenta mudanças no cenário atual permitindo interação entre profissionais para obter resultados desejados.

Palavras-chaves: Inteligência Artificial, Telerradiologia e Tecnologia Radiológica.

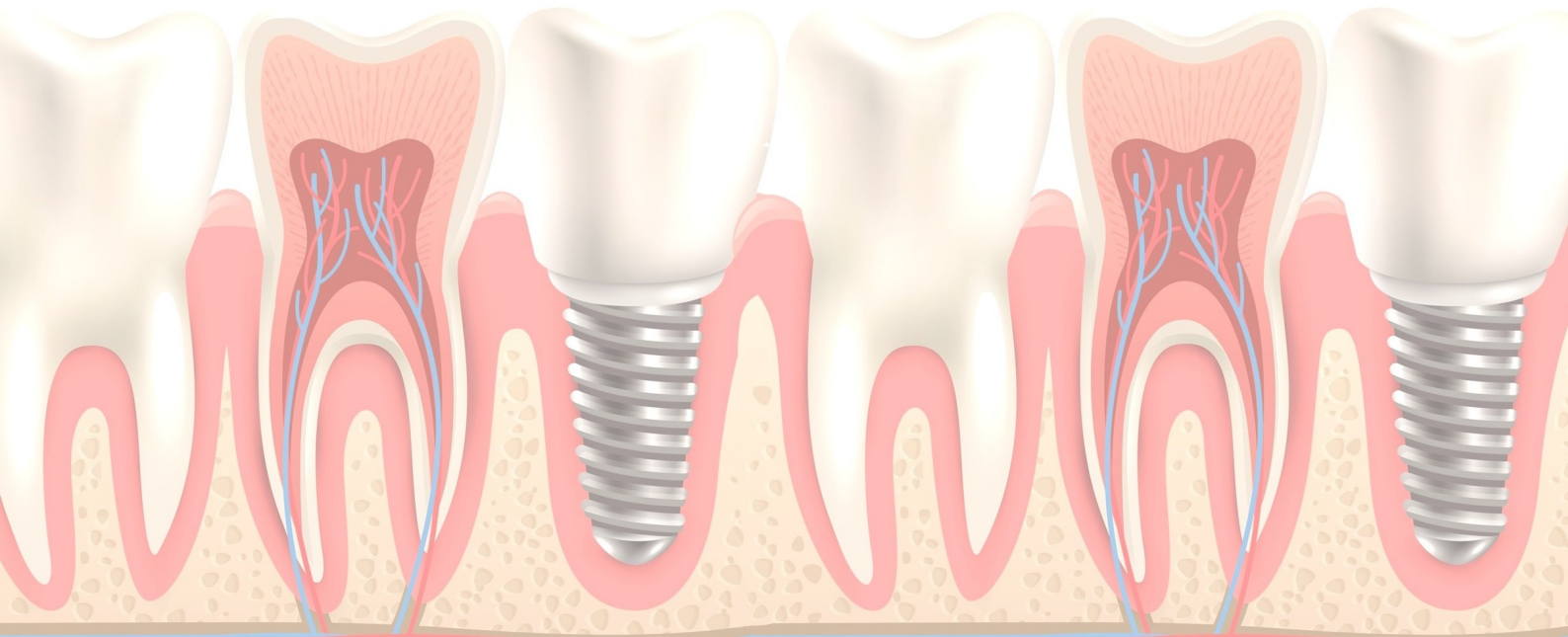


IMPORTÂNCIA DO CIRURGIÃO DENTISTA NA DETECÇÃO PRECOCE DO CÂNCER DE BOCA

Sousa SM, Andrade BLS, Magalhães MAV

Objetivo: O objetivo desse estudo foi realizar uma revisão narrativa de literatura para valorizar a importância do autoexame da boca e o papel do cirurgião dentista na detecção precoce do câncer de boca. **Metodologia:** Para a identificação dos estudos, foi realizada uma busca bibliográfica na base de dados Scielo, PubMed e Lilacs, utilizando os descritores “prevenção primária” “câncer bucal” “cirurgião dentista”. Após a aplicação dos critérios de elegibilidade, artigos publicados em português ou inglês no período de 2012 a 2020 e foram selecionados 4 artigos para esta pesquisa. **Resultados:** As evidências científicas mostraram que o câncer bucal é um problema de saúde pública, sendo a segunda causa de morte por doença, ademais, o cirurgião dentista é o profissional mais habilitado para identificar essa patologia, sendo também o principal responsável pela educação para diminuição da incidência, morbidade e mortalidade causada pelo câncer de boca. **Conclusão:** O câncer de boca quando detectado precocemente tem grandes chances de cura e o autoexame é fundamental para um bom prognóstico, sendo o cirurgião dentista uma peça chave na educação dos pacientes e comunidade em geral para identificação de lesões cancerizáveis e definição do diagnóstico de câncer de boca.

Palavras-chaves: Câncer bucal, Cirurgião dentista, Prevenção primária.

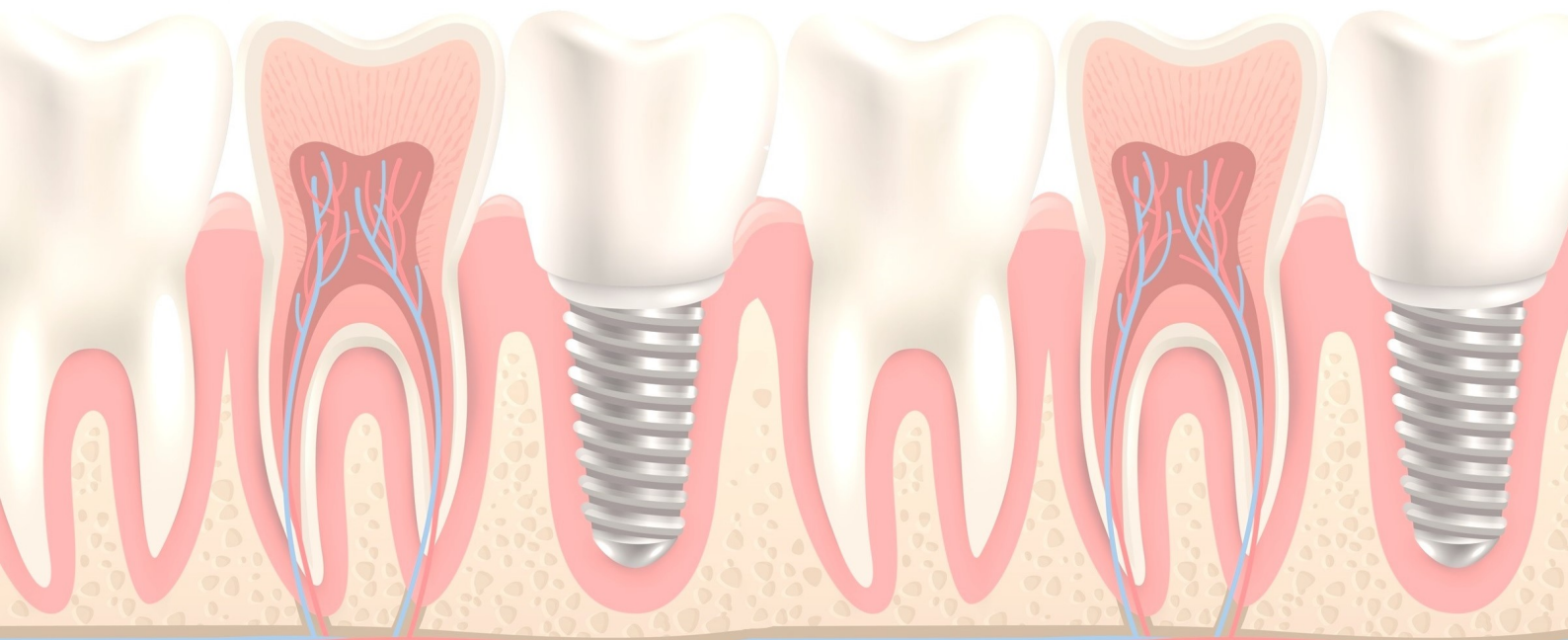


ATUAÇÃO DO CIRURGIÃO-DENTISTA NO CONTROLE DE PNEUMONIA NOSOCOMIAL EM PACIENTES NA UNIDADE DE TERAPIA INTENSIVA – UMA ABORDAGEM PREVENTIVA

Silva VRC, Silva GLS, Duarte AVM, Costa LCC, Magalhães MAV

Objetivo: Elucidar a importância do cirurgião-dentista na equipe multidisciplinar nas UTI's, na prevenção da pneumonia nosocomial (PN) em pacientes internados. **Metodologia:** Trata-se de uma revisão de literatura com buscas nas bases de dados eletrônicas BVS, SciELO e PubMed com os descritores cadastrados no DeCS/MeSH: Pneumonia Associada à Assistência à Saúde, Unidade de Terapia Intensiva e Prevenção. Como critérios de inclusão foram incluídos artigos publicados nos últimos 5 anos em português e inglês e excluídos estudos duplicados e com data inferior a 2015. **Resultados:** A patologia é considerada a segunda causa mais comum de infecção hospitalar sendo responsável por altas taxas de mortalidade. A PN ocorre principalmente em pacientes internados em UTI's, sobretudo pacientes submetidos a ventilação mecânica, seu diagnóstico é 48h-72h após internação. Visto que, a falta de higiene bucal contribui diretamente para manifestações sistêmicas como a pneumonia nosocomial uma vez que sua etiologia está associada a microaspiração de patógenos respiratórios da cavidade oral e orofaringe até o trato respiratório inferior. Com isso, os cuidados bucais contribuem para o equilíbrio da microbiota e conseqüentemente a redução de doenças infecciosas, mortalidade e tempo de internação. **Conclusão:** Os estudos evidenciam a importância do Cirurgião-dentista para individualização dos protocolos de atendimento, profissionais aptos para realização de atividades preventivas e educativas exercendo promoção de saúde bucal assim, promovendo saúde e bem-estar ao paciente.

Palavras-chaves: Pneumonia Associada à Saúde, Unidade de Terapia Intensiva, Prevenção.

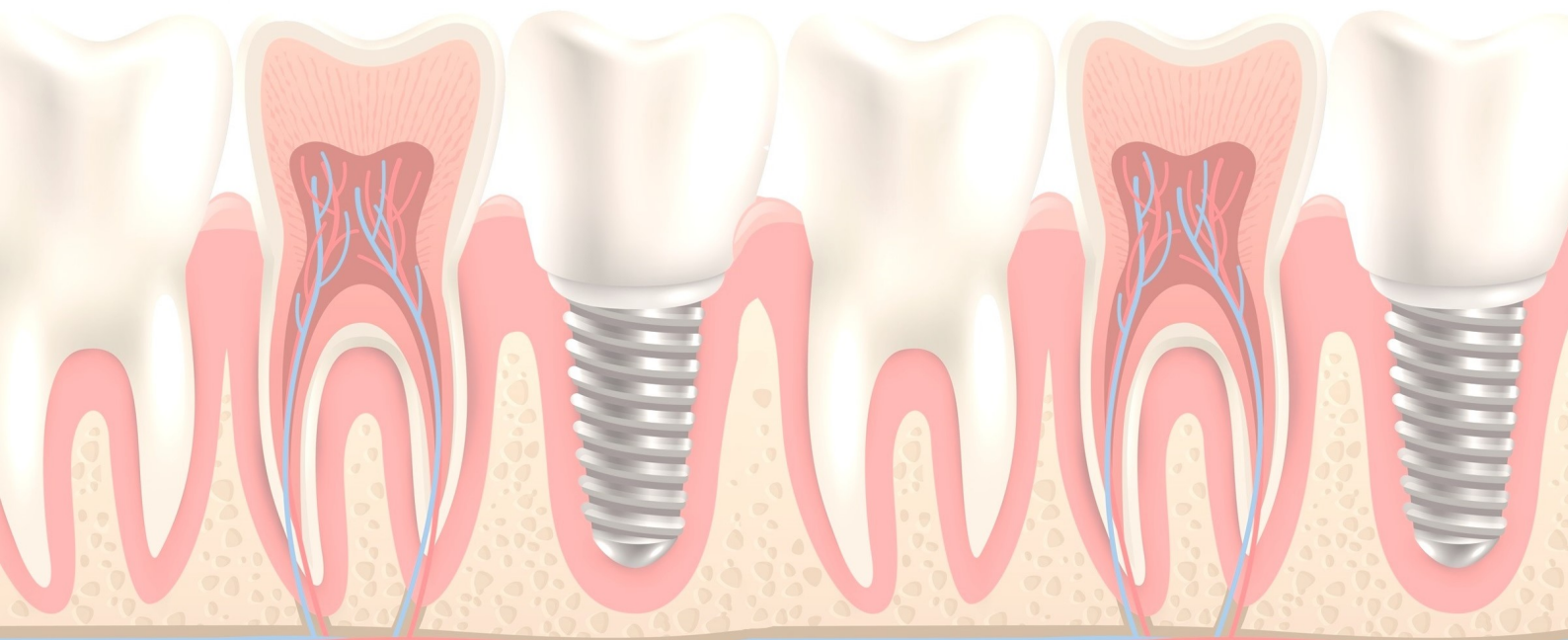


PERFIL EPIDEMIOLÓGICO DA CÁRIE DENTÁRIA DURANTE A PRIMEIRA INFÂNCIA NO BRASIL

Santiago CB, Silva IMS, Fontes LB, Maceno GCA, Batista NJC

Objetivo: O presente estudo analisou as produções científicas acerca do perfil epidemiológico da cárie dentária da primeira infância no Brasil. **Metodologia:** Realizou-se uma revisão integrativa de literatura com a abordagem qualitativa obtida nas Bases de Dados: Biblioteca Virtual em Saúde (BVS), Scielo e Periódicos CAPES; no período de outubro a novembro de 2019. **Resultados:** Segundo os autores consultados, fatores socioeconômicos baixos atrelados ao déficit na prevenção da cárie e os hábitos alimentares contribuem diretamente para o aumento da incidência da cárie dentária durante a primeira infância no Brasil. Dessa forma, observou-se a necessidade de orientações acerca da preservação da saúde bucal que deve ser iniciada durante os primeiros anos de vida. **Conclusão:** Concluiu-se que existe relação entre o aparecimento da cárie dentária na primeira infância com os hábitos nutritivos e os costumes familiares em relação aos cuidados com a cavidade bucal que, em conjunto a falta de saneamento básico, educação e higiene, intensificam o aumento da incidência da cárie dentária na primeira infância no Brasil.

Palavras-chaves: Cárie Dentária, Criança, Saúde Bucal, Deficiências Nutricionais, Epidemiologia.

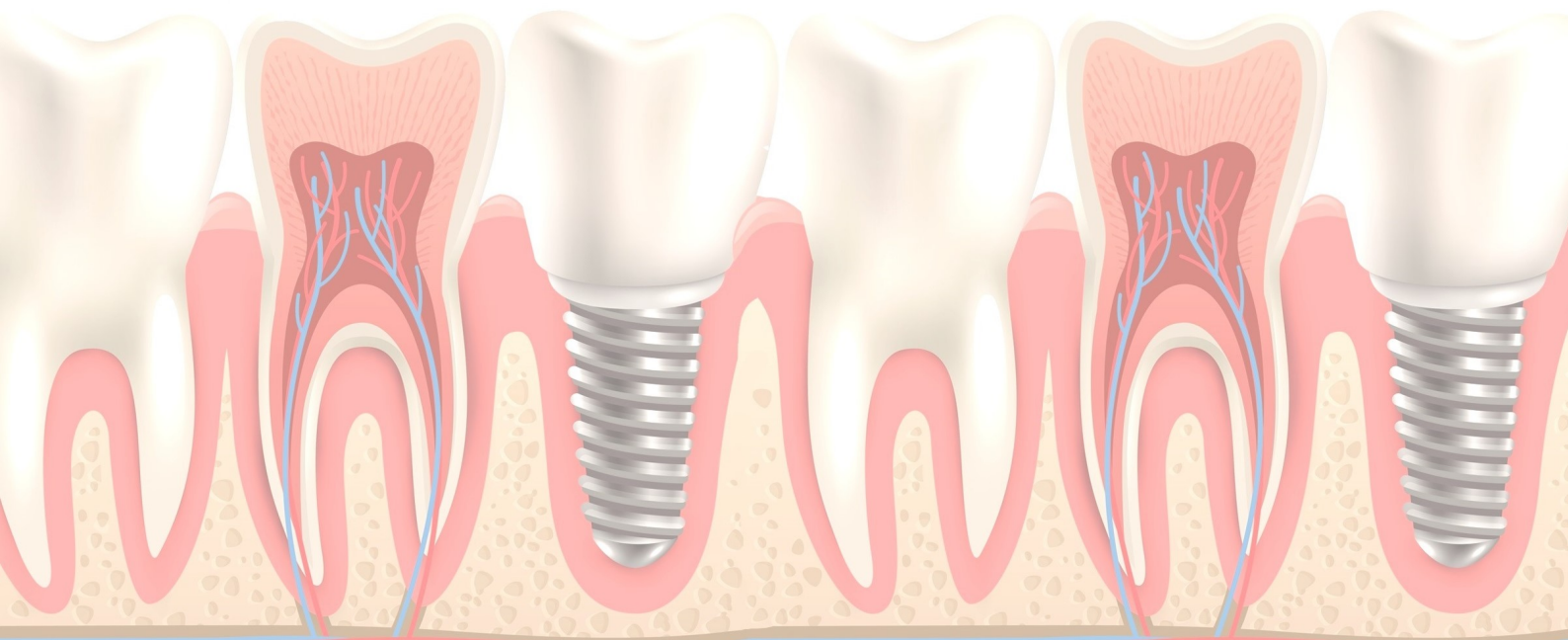


TRATAMENTO CIRÚRGICO DE ADENOMA PLEOMÓRFICO: RELATO DE CASO

Aguiar CA, Lima LMAC, Pinheiro MMVAM, Melo VLMVA, Melo REVA

Objetivo: relatar o caso cirúrgico de exérese de adenoma pleomórfico em região de parótida esquerda. **Relato de caso:** Paciente do gênero feminino com 28 anos de idade., queixando-se de um aumento de volume na região submandibular esquerda, durante a anamnese, relatou ter realizado uma cirurgia para retirada de tumor de parótida e após 07 anos observou um aumento de volume na mesma região. Ao exame clínico apresentava lesão, bem delimitada de consistência firme e indolor. Solicitou-se um exame de imagem (ultrassonografia), onde apresentou imagem hipoecóica de dimensões 8,0cm x 5,0cm. A paciente foi submetida ao tratamento cirúrgico, sob anestesia geral para ressecção de tumor **Resultados:** O pós operatório seguido foi protocolo do serviço, sem nenhuma complicação e sem sinal de recidiva. A peça patológica foi encaminhada ao Serviço de Anatomopatologia, onde as margens livres e o diagnóstico foram confirmados. **Conclusão:** O presente estudo conclui que o adenoma pleomórfico é um tumor benigno com características diversas. O tratamento de escolha é a excisão cirúrgica evitando assim recidivas e que a escolha da técnica cirúrgica depende da profundidade da lesão, bem como de sua extensão e relação com o nervo facial.

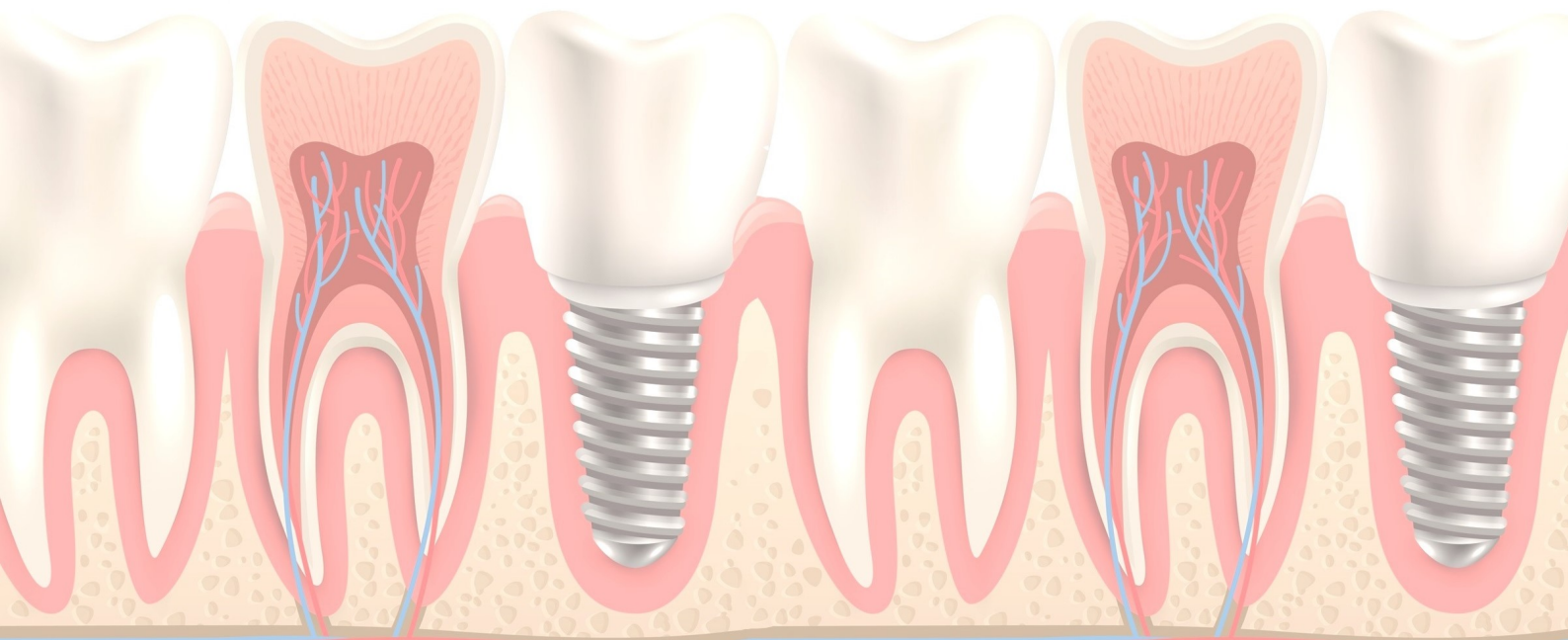
Palavras-chaves: Adenoma, Tumor, Glândulas Salivares.



RESSECÇÃO DE ADENOCARCINOMA POLIMORFO: RELATO DE CASO

Aguiar CA, Melo RMVA, Rhoden DL, Melo VLMVA, Melo REVA

Objetivo: relatar o caso cirúrgico de exérese de adenocarcinoma polimorfo em região de tuberosidade maxilar esquerda. **Relato de caso:** Paciente do sexo masculino, 63 anos, leucoderma, com queixa de lesão tumoral na maxila esquerda com evolução de dez anos. O exame clínico intra-oral mostrou a presença de lesão na região da tuberosidade da maxila esquerda de características nodulares com consistência fibrosa e lisa, fixa, séssil, de forma oval, bordas definidas e sintomatologia indolor. Através de radiografia se revelou lesão com densidade radiográfica mista projetada na região da tuberosidade da maxila esquerda. O paciente foi submetido a procedimento cirúrgico sob anestesia geral para exérese da lesão seguido de reconstrução a base de retalho mucoso. **Resultados:** O pós operatório seguido foi protocolo do serviço, sem nenhuma complicação e sem sinal de recidiva. A peça patológica foi encaminhada ao Serviço de Anatomopatologia, onde as margens livres e o diagnóstico foram confirmados. **Conclusão:** O adenocarcinoma polimorfo de baixo grau é uma neoplasia maligna rara que afeta as glândulas salivares cujo potencial de malignidade, recorrência e metástase, são relativamente baixos. Com base nos casos descritos na literatura médica, excisão cirúrgica com margens de segurança é o procedimento de escolha. **Palavras-chaves:** Adenocarcinoma, Patologia, Retalhos Cirúrgicos.

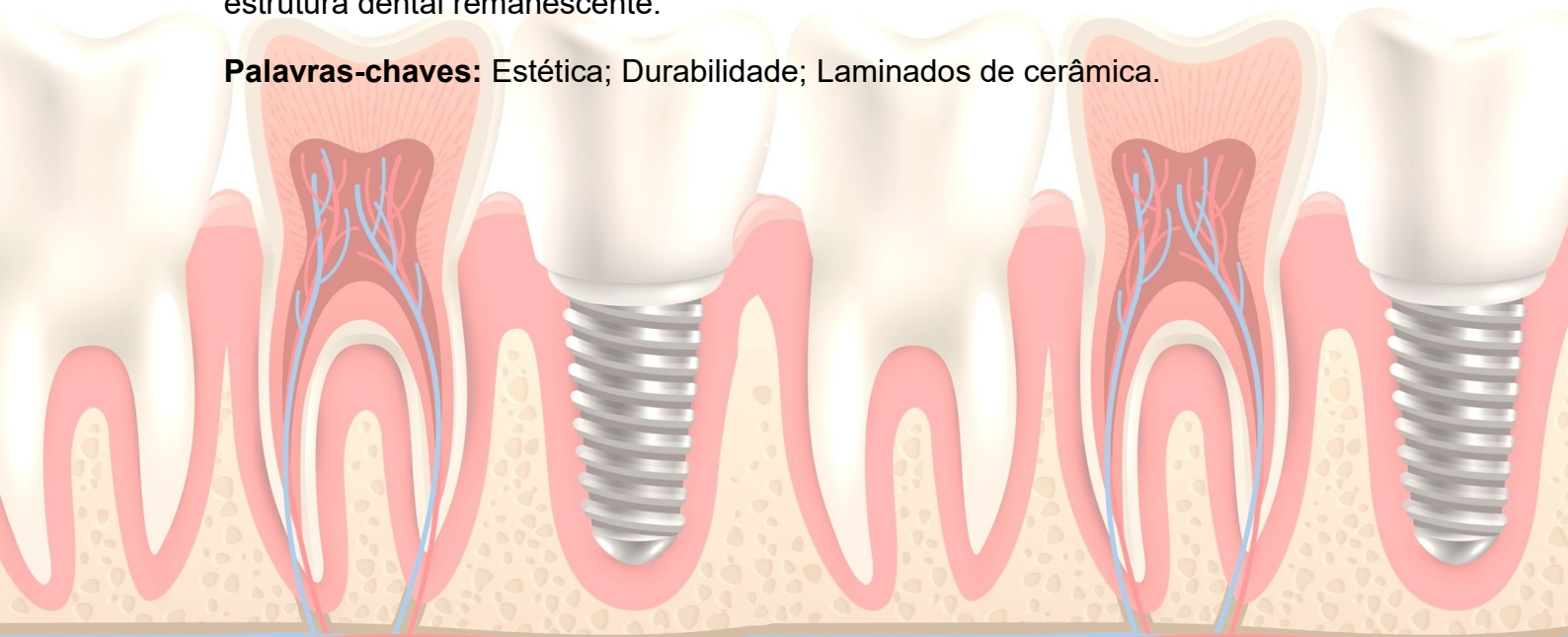

FATORES QUE INTERFEREM NA DURABILIDADE DOS LAMINADOS DE CERÂMICA

Machado CS, Sousa JRR, Franco JS, Luanne MLMR

Introdução: A longevidade dos laminados de cerâmica é discutida com frequência, pois os fatores que interferem na longevidade podem afetar o desempenho estético e funcional. O seu estudo é importante, pois embora se tenha demonstrado resultados positivos, confiáveis, alta taxa de sucesso, biocompatibilidade e previsibilidade neste procedimento, ainda se faz necessário a observação do comportamento dos materiais e alterações sofridas à longo prazo. **Objetivo:** Analisar a abordagem de tratamento que promove a longevidade dos laminados cerâmicos. **Metodologia:** Foi realizada revisão sistematizada da literatura referente ao tema a partir de artigos obtidos em base de dados, tais como Scielo, Lilacs, Pubmed e BVS, publicados entre os anos de 2010 à 2020. **Resultados:** A revisão literária foi composta por 11 artigos que apontaram a presença de vários fatores que podem influenciar na avaliação do comportamento dos materiais e nas alterações sofridas à longo prazo, como: A adaptação ou a degradação marginal; os sinais de infiltração; a presença de lesões cariosas secundárias ou recorrentes, o aparecimento de fraturas ou lascamento; a manutenção e a estabilidade de cor, além disso, a satisfação do paciente. **Conclusão:** Com a finalidade de promover um tratamento mais duradouro, o Cirurgião-Dentista deve respeitar todas as etapas do tratamento desde a seleção cuidadosa do caso (levando em conta a indicação correta), o uso do material adequado, o procedimento de inserção e de orientação do paciente sobre os cuidados necessários, visando obter estabilidade do tratamento, do mesmo modo, a menor necessidade de manutenção, conservando assim, os laminados e prevenindo de danos à estrutura dental remanescente.

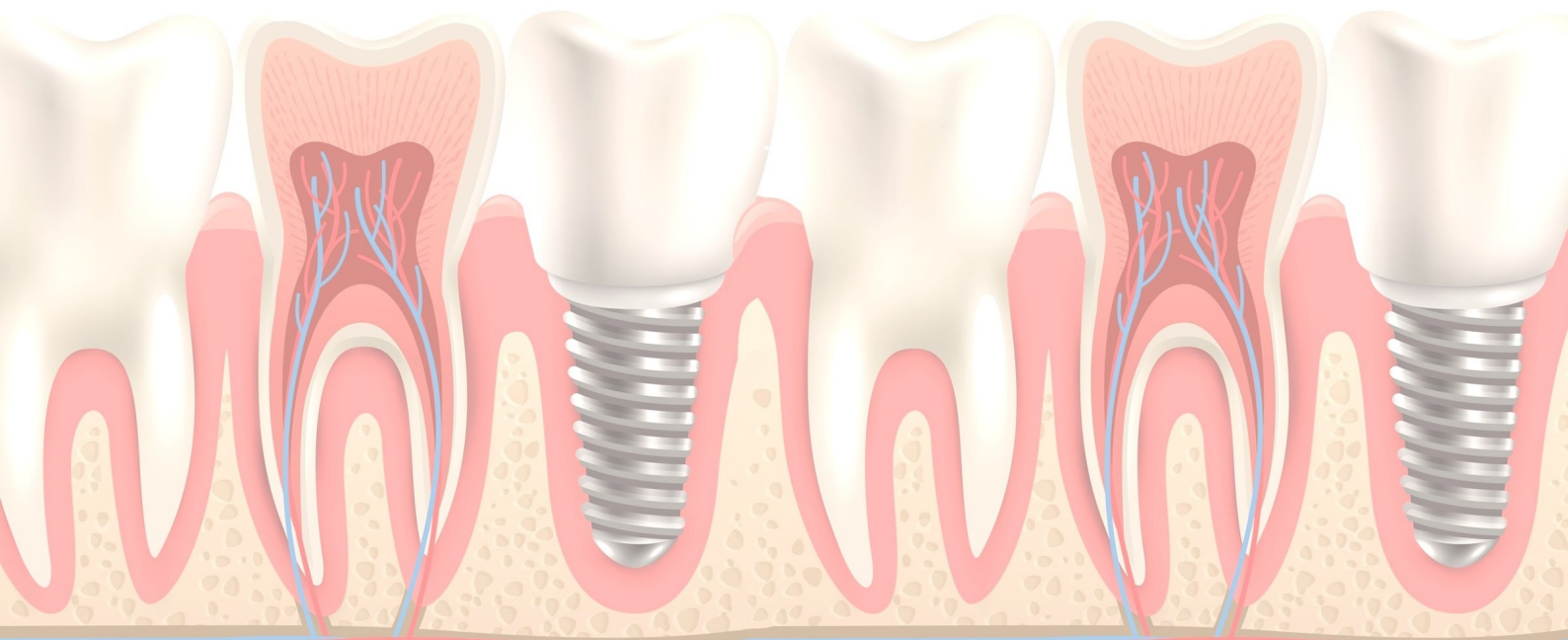
Palavras-chaves: Estética; Durabilidade; Laminados de cerâmica.



MANEJO DE RÂNULA EM PACIENTE PEDIÁTRICA DE DIFÍCIL COMPORTAMENTO: UM RELATO DE CASO

Melo FA, Medeiros YL, Pêgas MA, Guimarães LDA,
Vilela EM

Objetivo: relatar um caso clínico de rânula em uma paciente pediátrica de difícil comportamento. **Relato de Caso:** paciente do sexo feminino, 4 anos de idade, compareceu ao serviço de estomatologia queixando-se de um volume arroxeado no assoalho bucal, o qual a atrapalhava na alimentação. Relatou dois meses de evolução. Ao exame clínico observou-se um nódulo de consistência borrachosa, superfície lisa, translúcida e arroxeada, medindo no maior diâmetro 2cm, em assoalho de boca à direita da linha média, na região de ducto da glândula sublingual. A hipótese diagnóstica foi de rânula, porém, seu perfil comportamental impossibilitou a realização do tratamento na instituição, dessa forma, ela foi encaminhada ao Hospital Universitário, onde teria o suporte necessário para a solução do problema. **Resultados:** a relação com pacientes pediátricos pode ser naturalmente mais complicada por se dar em três partes: o profissional, o responsável e a criança. Quando essa apresenta uma atitude prejudicial ao tratamento, técnicas de manejo devem ser empregadas. Entretanto, a fim de se obter sucesso nessa empreitada, o profissional deve ser capacitado e preparado para lidar com as situações. Devido ao isolamento social, o procedimento cirúrgico ainda está pendente, e a paciente segue em acompanhamento via tele odontologia em estado assintomático. **Conclusão:** a intervenção de profissionais capazes de aplicar técnicas de manejo infantil é imprescindível para possibilitar o sucesso terapêutico em pacientes pediátricos com perfil comportamental complexo. **Palavras-chaves:** rânula, pediatria, comportamento.

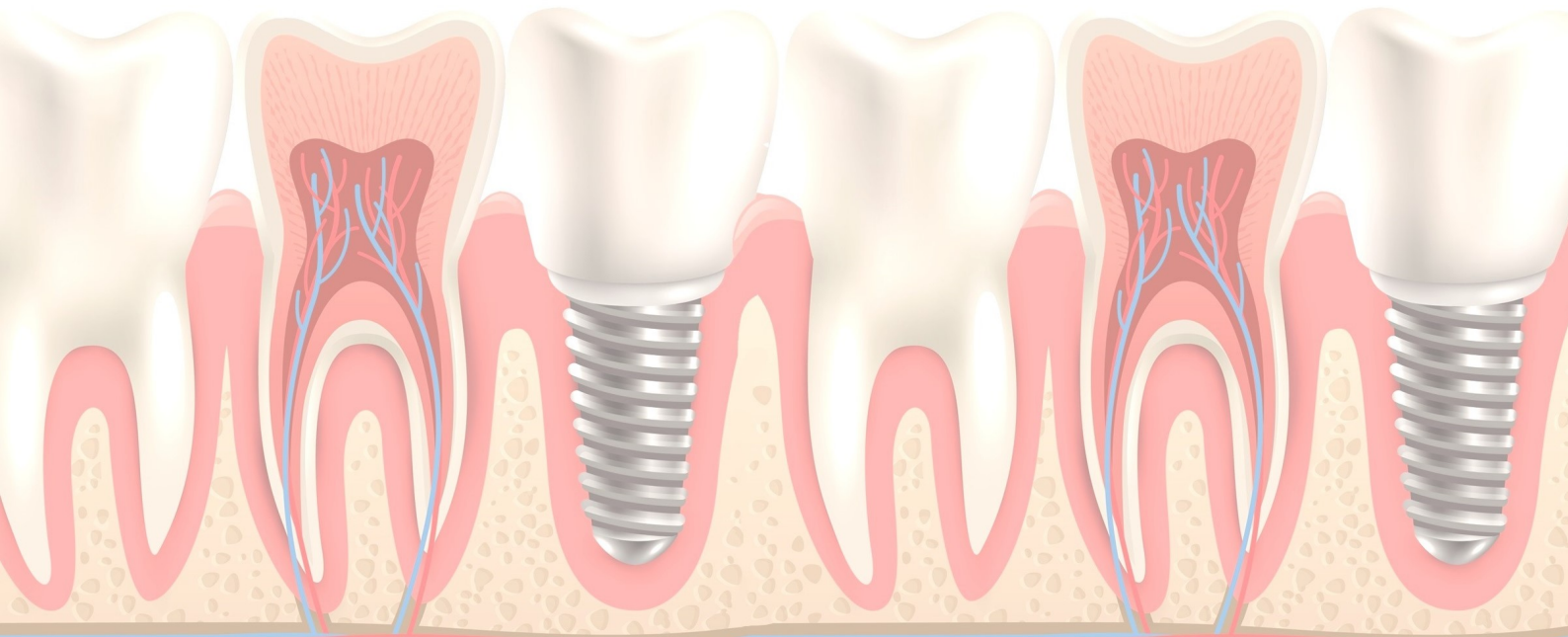


MANIFESTAÇÕES BUCAIS EM PACIENTES ONCOLÓGICOS SUBMETIDOS A TRATAMENTO QUIMIOTERÁPICO

Santos RB, Franco JS, Sousa AS, Magalhães MAV

Objetivo: Abordar principais manifestações bucais em pacientes submetidos a tratamento quimioterápico. **Metodologia:** Revisão da literatura de publicações entre 2010 e 2020, utilizando as bases: BVS, SCIELO e PUBMED, com os termos de busca: Manifestações bucais, Câncer e Quimioterapia associados ao operador AND. Incluídos artigos de revisões e relatos de casos pertinentes ao tema, textos completos, relevantes em português ou inglês, e excluídos texto incompletos, repetidos e irrelevantes. Foram selecionados 7 artigos para esta pesquisa. **Resultados:** A quimioterapia é um tratamento adjuvante no tratamento do câncer que visa a redução ou eliminação de células neoplásicas através de drogas injetáveis levando a uma queda da imunidade do paciente favorecendo o aparecimento de lesões na cavidade oral. A droga utilizada na quimioterapia afeta não somente as células neoplásicas, mas também as células normais. As principais manifestações são: xerostomia, infecções, disfunções glandulares, mucosite, doença periodontal e hemorragia, além disso fatores como idade, diagnóstico e condição bucal antes e durante a terapia, afetam o desenvolvimento de problemas orais. **Conclusão:** Várias alterações bucais acometem pacientes em fase de tratamento quimioterápico, sendo indispensável ao dentista informar sobre a importância da avaliação odontológica antes, durante e após quimioterapia.

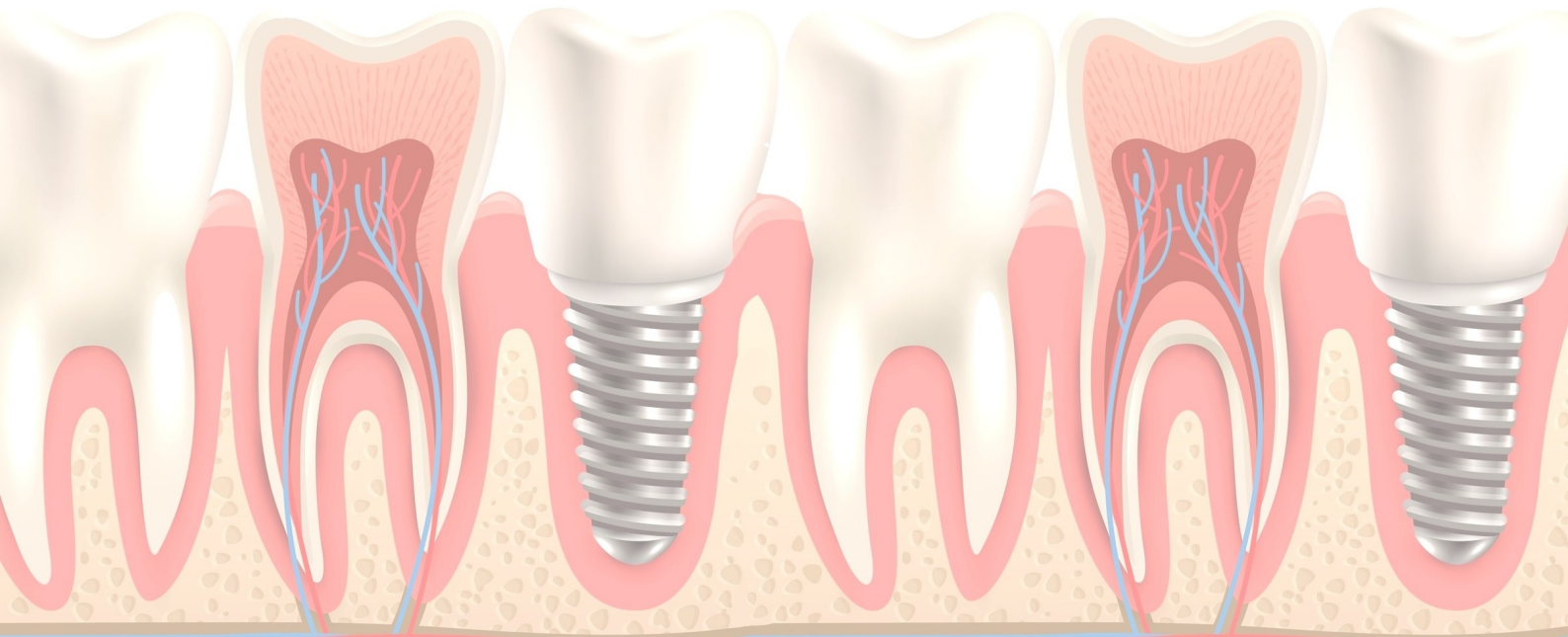
Palavras-chaves: Manifestações bucais, Câncer, Quimioterapia.



RELAÇÃO ENTRE A PNEUMONIA NOSOCOMIAL E O MICROAMBIENTE ORAL

Carvalho ACS, Araújo BS, Ferreira DG, Pinto TMS

Objetivo: Apresentar uma associação entre a Pneumonia Nosocomial e o microambiente oral. **Metodologia:** Trata-se de uma revisão literária construída a partir de diversas pesquisas nas bases de dados da Scielo e do Google Acadêmico, tendo preferência por artigos na Língua Portuguesa e excluindo aqueles que tinham estruturas de teses, dissertações e monografias. **Resultados:** A Pneumonia Nosocomial é uma infecção aguda que afeta o trato respiratório inferior e são geralmente diagnosticadas após 48h de internação do paciente. Essa patologia apresenta uma grande relação com o microambiente oral, pois devido a colonização de microrganismos, aliado a um déficit de higienização na cavidade oral do paciente, acaba se tornando um local bastante propício para a formação de biofilme. Dessa forma, esse biofilme retém muitos microrganismos, no qual alguns deles podem alcançar o trato respiratório inferior, tendo uma transição potencializada pela utilização da ventilação mecânica, causando a Pneumonia Nosocomial. Além disso, outro fator determinante para o surgimento dessa patologia é a aspiração de secreção da orofaringe de forma inconsciente, o qual aumenta cerca de 70% em pacientes hospitalizados e como esse ambiente oral já está muito debilitado, no momento da aspiração se tem o transporte de muitos microrganismos para o pulmão. **Conclusão:** Dessa forma, se torna imprescindível a inclusão de cirurgiões-dentistas no ambiente hospitalar para que a higienização oral nunca seja negligenciada e patologias como essas não se tornem mais um impasse na vida do paciente. **Palavras-chaves:** Higiene bucal, Pneumonia, Biofilmes.

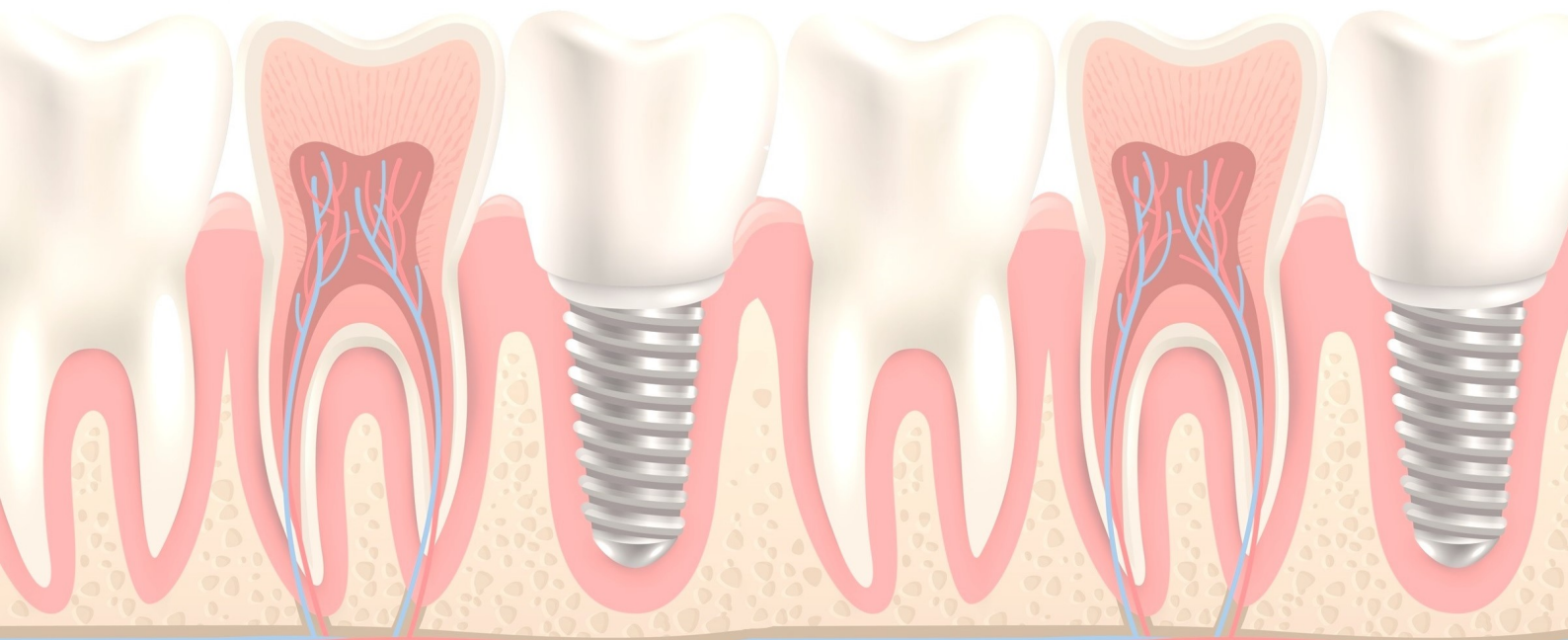


O USO DAS LIMAS *PRODESIGN M* NA GRADUAÇÃO

Franco JS, Santos RB, Sousa FS, Machado CS, Franco CPP

Objetivo: Investigar e analisar as evidências científicas acerca do uso das limas *Prodesing M* na graduação. **Metodologia:** Trata-se de uma revisão sistematizada com abordagem qualitativa, realizada em outubro de 2020 com busca nas bases de dados: Biblioteca Virtual em Saúde (BVS), LILACS e MEDLINE, usando estratégia PICO. Os descritores selecionados a partir do DeCS foram: Endodontia, Instrumentação, Limas *Prodesing M*. Associados ao operador booleano And. Inclusão de estudos de 2010 a 2020, completos, relevantes e disponíveis nos idiomas português, inglês ou espanhol. Exclusão de textos incompletos e sem relevância para temática. Foram selecionados 15 estudos para pesquisa. **Resultados:** As limas *Prodesing M* possibilitam preparo previsível e eficaz dos canais radiculares sem a necessidade de um motor rotatório. São fabricadas em Níquel-Titânio (NiTi) com tratamento térmico e são operadas em movimento rotacional, permitem preparos radiculares centrados, evitando desgastes desnecessários e indesejáveis da dentina. Propiciam tratamento seguro, rápido e confortável para instrumentação dos canais, destaca-se como excelente opção à técnica manual. Ótima alternativa para estudantes de graduação, cirurgiões-dentistas e possui baixo custo, além de proporcionarem menor tempo clínico, preparo conservador e menor curva de aprendizagem. **Conclusão:** Conclui-se que as limas *Prodesing M* são uma alternativa para os alunos da graduação e cirurgiões-dentistas que necessitam praticar endodontia, sendo uma opção de menor custo e sem comprometimento do resultado.

Palavras-chaves: Endodontia, Instrumentação, Limas *Prodesing M*.

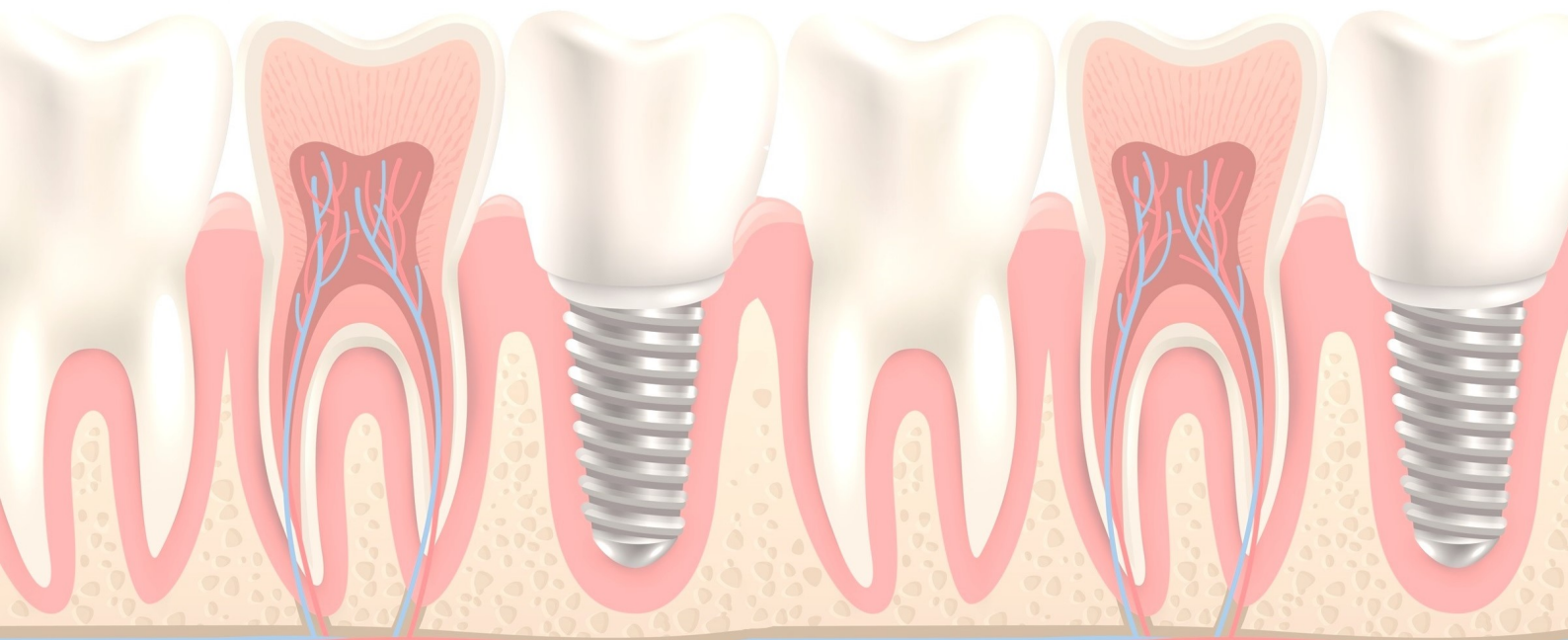


TOMOGRAFIA COMPUTADORIZADA DE FEIXE CÔNICO NO DIAGNÓSTICO DE REABSORÇÃO RADICULAR INTERNA: RELATO DE CASO CLÍNICO

Marques ALS, Martins AAJ, Joyas GMC, Tarso PSM

Introdução: A reabsorção dentária é a perda de tecido mineralizado resultado da ação das células clásticas. A reabsorção dentária é comumente classificada em interna e externa, embora a combinação dos dois tipos possa ocorrer em um mesmo dente. As reabsorções internas têm como etiologia os traumatismos dentários, cárie, pulpites e restaurações muito profundas. Na maioria dos casos, a reabsorção radicular interna possui um curso clínico assintomático e é diagnosticada durante o exame radiográfico de rotina. **Objetivo:** relatar um caso clínico de reabsorção radicular interna diagnosticado por meio da Tomografia Computadorizada de Feixe Cônico (TCFC). **Relato de Caso:** Paciente sexo masculino, 35 anos, compareceu ao consultório odontológico com queixa de discreta sensibilidade no dente 11. Relatou uso de aparelho ortodôntico por 5 anos. As imagens de TCFC mostraram área hipodensa circular alterando a morfologia normal do canal radicular, no terço médio. Os aspectos tomográficos foram consistentes com reabsorção radicular do tipo interna. **Conclusão:** A TCFC foi fundamental para o diagnóstico da reabsorção radicular interna, possibilitando avaliar a extensão da reabsorção e permitindo o planejamento adequado do tratamento.

Palavras-chave: reabsorção radicular interna; tomografia computadorizada de feixe cônico; diagnóstico



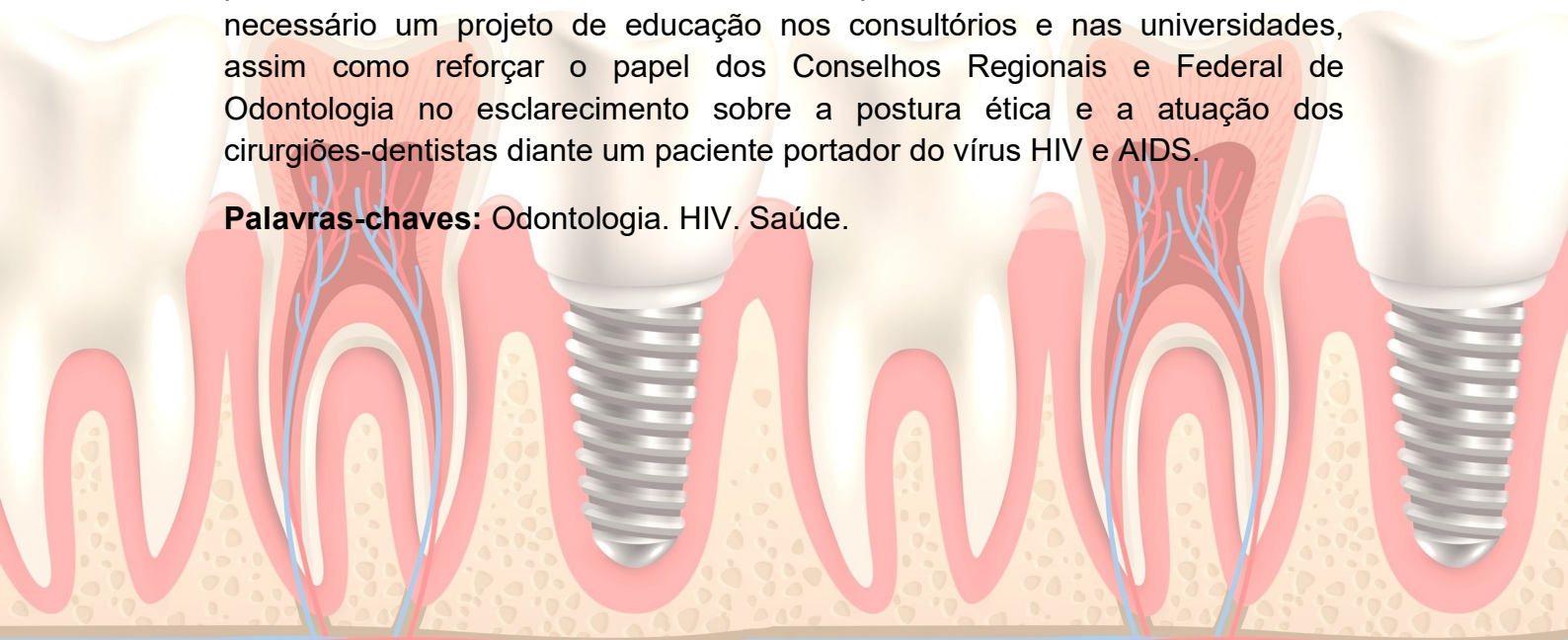
PORTADORES DO VÍRUS HIV: UMA REVISÃO DE LITERATURA

Marques ALS, Martins AAJ, Joyas GMC, Rocha LS, Mara LRM

Introdução: Os portadores do vírus da imunodeficiência humana (HIV), ou os que já apresentam a síndrome da imunodeficiência adquirida (AIDS), precisam de cuidados multidisciplinares que envolvem o cirurgião-dentista. Porém, esse direito a saúde bucal se torna restrita, por conta do grande preconceito e da falta de informação dos profissionais de saúde, esquecendo totalmente dos valores e da ética profissional. Com isso, o medo de reações negativas tem levado muitos indivíduos a omitirem a sua condição de portadores do vírus.

Objetivo: Identificar as dificuldades dos pacientes infectados pelo HIV/AIDS, em obter tratamento odontológico, e destacar a dificuldade dos profissionais no atendimento desse público. **Metodologia:** Utilizando descritores, Educação em saúde, HIV/AIDS e Educação continuada, através das bases de dados PUBMED, SciElo e BVS Odontologia foram selecionados dez artigos de acordo com os critérios e relação com o tema em língua Portuguesa, publicados entre 2009 e 2019. **Discussão:** o estado da imunossupressão causado pelo vírus HIV, leva ao risco de aparecimento de infecções oportunistas ou neoplasias que podem se manifestar na cavidade bucal. Desse modo, por meio da anamnese e do exame físico, o profissional pode se deparar com sinais e sintomas sugestivos da infecção pelo vírus HIV, contribuindo para o diagnóstico precoce da doença. Naqueles pacientes em que a infecção pelo HIV já foi diagnosticada, o cirurgião dentista exerce um papel fundamental na manutenção da saúde bucal. Nisso, o uso dos equipamentos de proteção individual é indispensável, juntamente com a limpeza, esterilização e descarte de resíduos. O preconceito e a falta de informação ainda é uma barreira, pois isso acarreta muitas recusas nos tratamentos odontológicos, em razão do medo de contrair a doença, deixando o profissional cego diante das possibilidades, indo de encontro com a ética profissional. **Conclusão:** Torna-se necessário um projeto de educação nos consultórios e nas universidades, assim como reforçar o papel dos Conselhos Regionais e Federal de Odontologia no esclarecimento sobre a postura ética e a atuação dos cirurgiões-dentistas diante um paciente portador do vírus HIV e AIDS.

Palavras-chaves: Odontologia. HIV. Saúde.

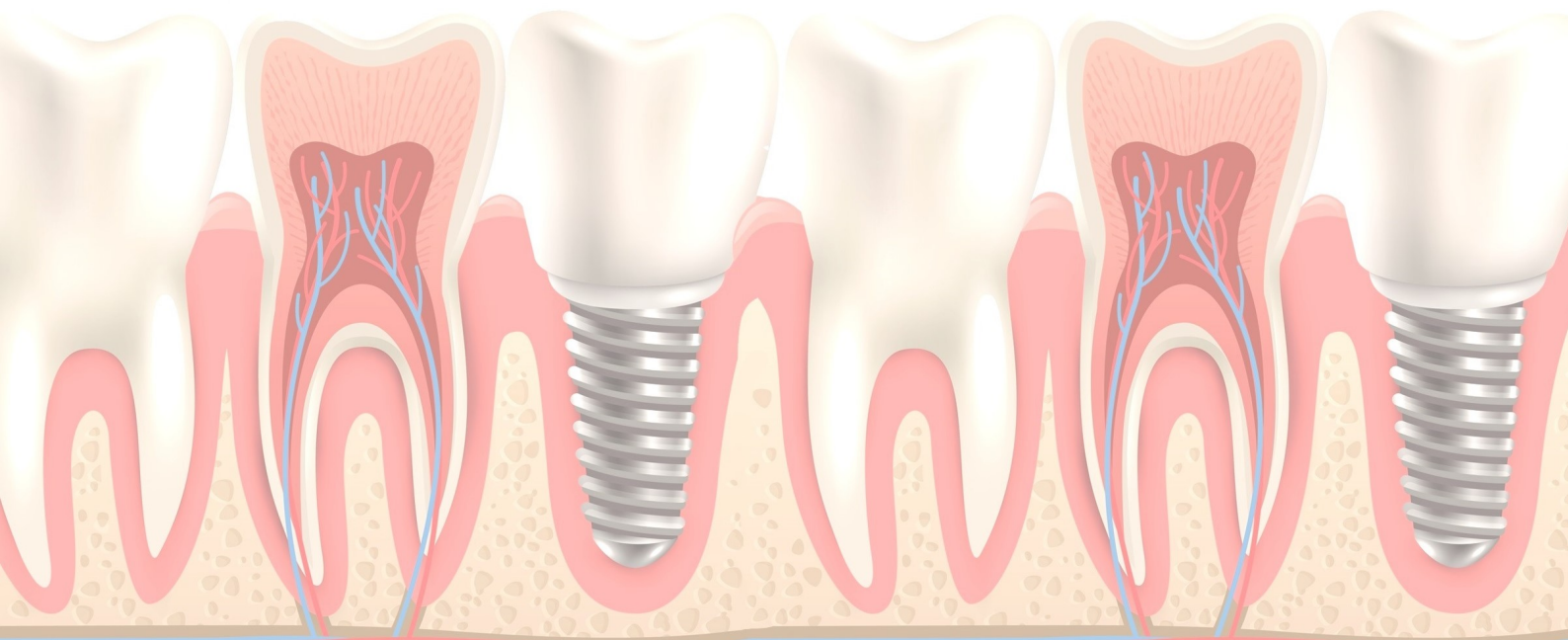


TOMOGRAFIA COMPUTADORIZADA DE FEIXE CÔNICO NO DIAGNÓSTICO DO CEMENTOBLASTOMA BENIGNO EM MAXILA: RELATO DE CASO CLÍNICO RARO

Ferreira SB, Macedo PTS

Objetivo: cementoblastoma benigno é uma neoplasia odontogênica rara, caracterizada por uma área mineralizada de tecido semelhante à cimento, relacionada ao ápice radicular e produzida por cementoblastos neoplásicos. Na maioria dos casos a lesão é assintomática, descoberta em exames radiográficos. A ocorrência do cementoblastoma em maxila é rara, sendo mais comum na região de molares mandibulares. **Metodologia:** relato de um caso clínico de cementoblastoma benigno na região de molares superiores e descrição das características dessa lesão nas imagens de Tomografia Computadorizada de Feixe Cônico (TCFC). Paciente gênero masculino, 20 anos, compareceu ao consultório odontológico para avaliação e tratamento ortodôntico. A radiografia panorâmica inicial mostrou imagem radiopaca homogênea na região acima dos ápices radiculares do dente 17, inicialmente diagnosticada com dente incluído (dente 18). As imagens de TCFC do paciente mostraram imagem hiperdensa homogênea circular, de densidade semelhante a dentina/cimento, circundada por um fino halo hipodenso, aderida ao ápice da raiz distovestibular do dente 17, estendendo-se para o interior do seio maxilar, expandindo a cortical do referido seio. **Resultados:** os achados tomográficos foram consistentes com cementoblastoma benigno. **Conclusão:** a TCFC permitiu uma avaliação precisa e detalhada das características do cementoblastoma, permitindo o diagnóstico acurado do tumor, possibilitando avaliar a sua relação com estruturas anatômicas adjacentes e seu planejamento cirúrgico.

Palavras-chave: cementoblastoma benigno; tomografia computadorizada de feixe cônico; diagnóstico.

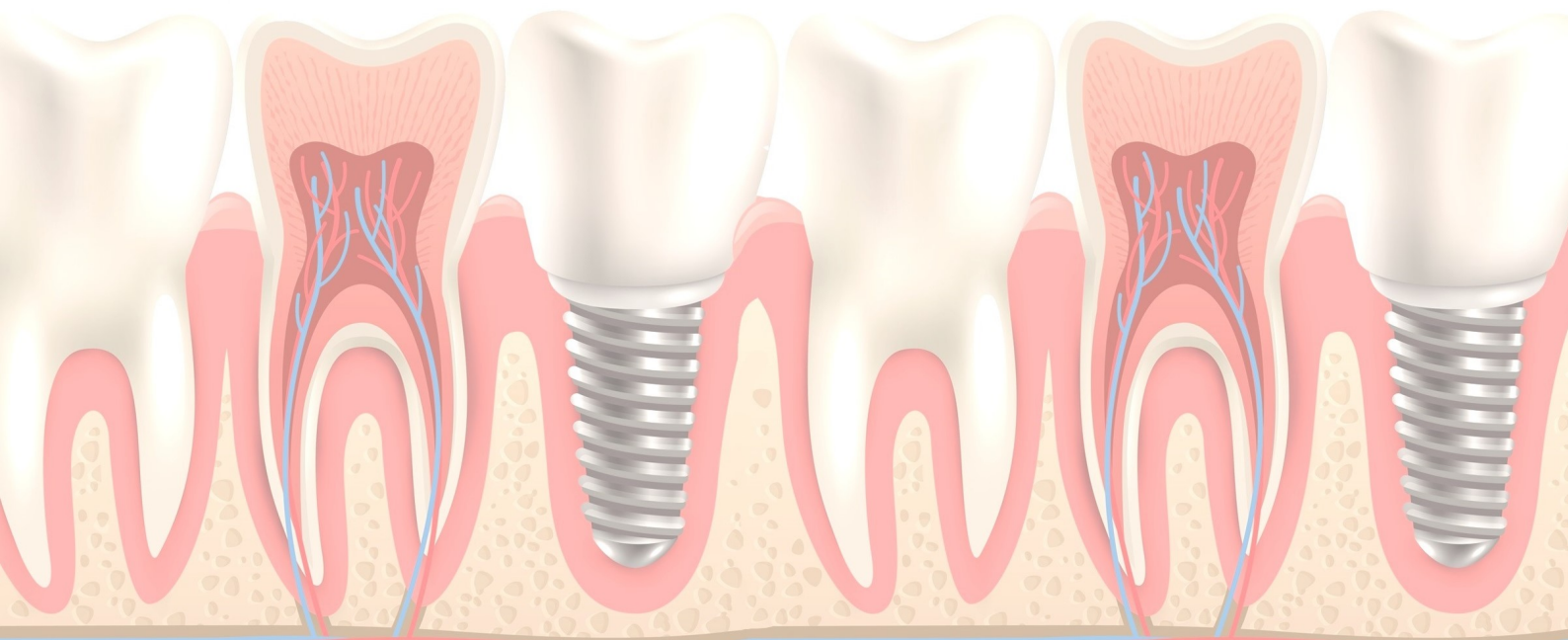


USO DO POLIVINILPIRROLIDONA-IODO (PVP-I) COMO AGENTE ANTISSEPTICO ORAL EM TEMPOS DE COVID-19 – UMA REVISÃO SISTEMATIZADA DA LITERATURA

Ferreira MBMN, Cardoso SAM, Sousa MRR, Quelemes PV

Objetivo: Neste trabalho objetivamos realizar uma revisão sistematizada da literatura referente aos trabalhos publicados, no curso da pandemia da COVID-19, sobre o uso do polivinilpirrolidona-iodo (PVP-I) como agente antisséptico oral efetivo contra o novo coronavírus, SARS-CoV-2. **Metodologia:** Foram buscados os artigos publicados entre novembro de 2019 e novembro de 2020 (incluindo os artigos no prelo) nas bases: MEDLINE/PubMed, Web of Science e Science direct. Após vários testes de combinações, os termos de busca na língua inglesa selecionados foram: “povidone AND Covid-19 AND antiseptic AND oral”. Não foram excluídas as revisões de literatura. **Resultados:** Foram encontrados quarenta artigos que, após a remoção dos duplicados e daqueles não envolvidos diretamente com o tema da busca, totalizaram quinze artigos. A literatura obtida aponta o PVP-I como um agente de efetivo efeito antiviral sobre o novo coronavírus, tanto em estudos *in vitro* como em ensaios clínicos. Um dos trabalhos atesta que o bochecho com PVP-I é bem aceito pelos pacientes e não produz efeitos adversos. As revisões encontradas também relatam seu efeito antiviral, destacando e, até mesmo, recomendando seu uso como bochecho previamente a procedimentos na área da Odontologia e Otorrinolaringologia. **Conclusão:** Utilizando-se o método aplicado, constatamos que existe evidência na literatura sobre o uso PVP-I como agente antisséptico oral em protocolos de biossegurança aplicados durante a pandemia de COVID-19, devido ao seu efeito antiviral sobre o SARS-CoV-2.

Palavras-chaves: Coronavírus, Iodo Povidine, Antissépticos bucais, Agente antiviral.

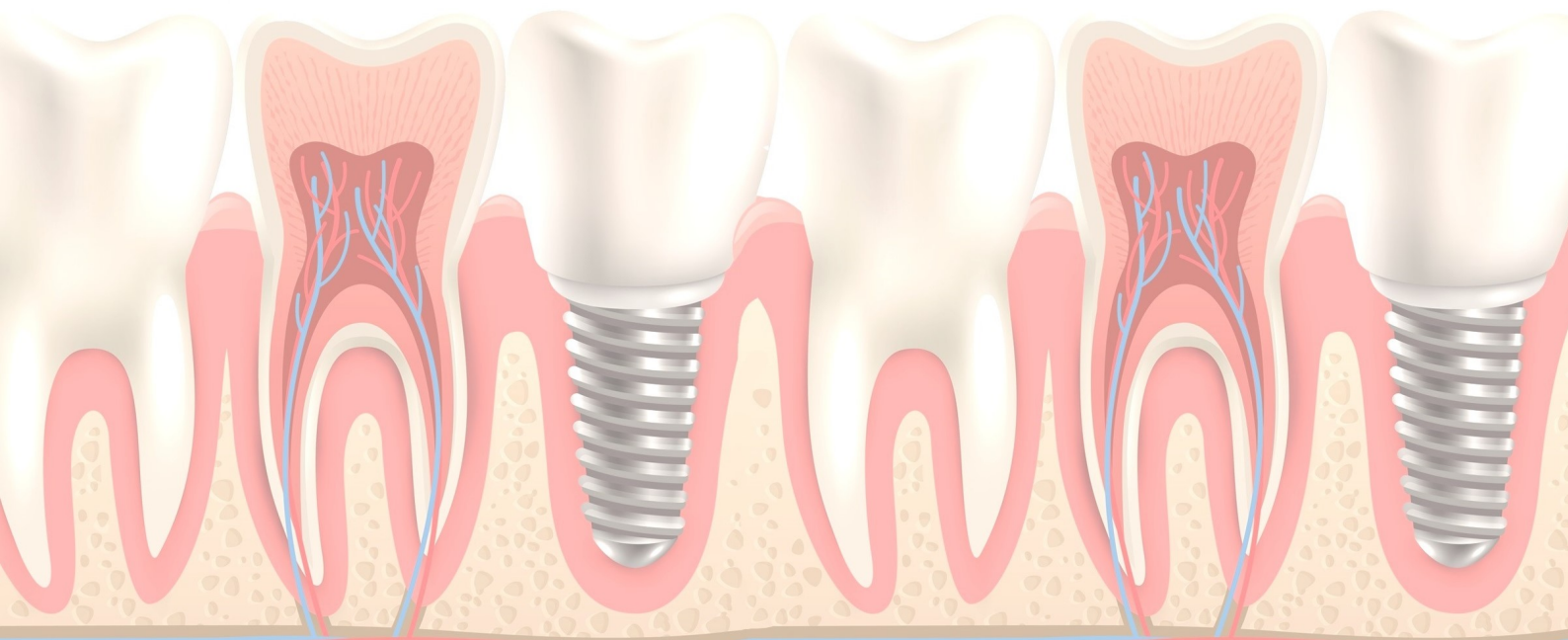


SINDROME DE DOWN NA ODONTOLOGIA – UMA REVISÃO SISTEMÁTICA SOBRE DILEMAS

FERREIRA DPC, MORAIS AP, FERNANDES MS, GALLAS AKC, SILVA LDC

Objetivo: O presente estudo tem como objetivo elencar os desafios da Odontologia frente à inclusão das pessoas com Síndrome de Down e discutir o lugar dos Cirurgiões Dentistas nesse processo. **Metodologia:** Foi realizada uma revisão sistemática entre outubro a novembro de 2019 nas bases de dados Lilacs, Scielo, BBO e Index Psicologia através da Biblioteca Virtual de Saúde (BVS). Os filtros incluíram textos completos e no idioma português, com cruzamento de DEC's e leitura dos resumos para avaliação da relevância e seleção dos artigos. Assim, três artigos foram selecionados com os DEC's Síndrome de Down e Odontologia, dois com o acréscimo do DEC's Psicologia e mais um com o DEC's Antropologia. **Resultados:** A necessidade de qualificação dos odontólogos sobre os aspectos bucais e também sistêmicos característicos da Síndrome de Down é um aspecto presente nos estudos. Outra discussão levantada é sobre importância da inclusão da Psicologia e a Antropologia na formação do odontólogo, pela contribuição que oferecem à construção de repertórios técnicos para o manejo desses pacientes e uma visão crítica que supere preconceitos sociais associados a eles, processo colocado como fundamental para a humanização do atendimento e a efetiva promoção da inclusão dessas pessoas ao seu direito à saúde bucal. **Conclusão:** Evidenciou-se a importância de formação dos Cirurgiões Dentistas a partir de uma visão holística sobre a Síndrome de Down, considerando aspectos específicos da área odontológica e a percepção crítica sobre os preconceitos históricos que ainda persistem na cultura.

Palavras-chaves: síndrome de down, odontologia, psicologia, cultura.

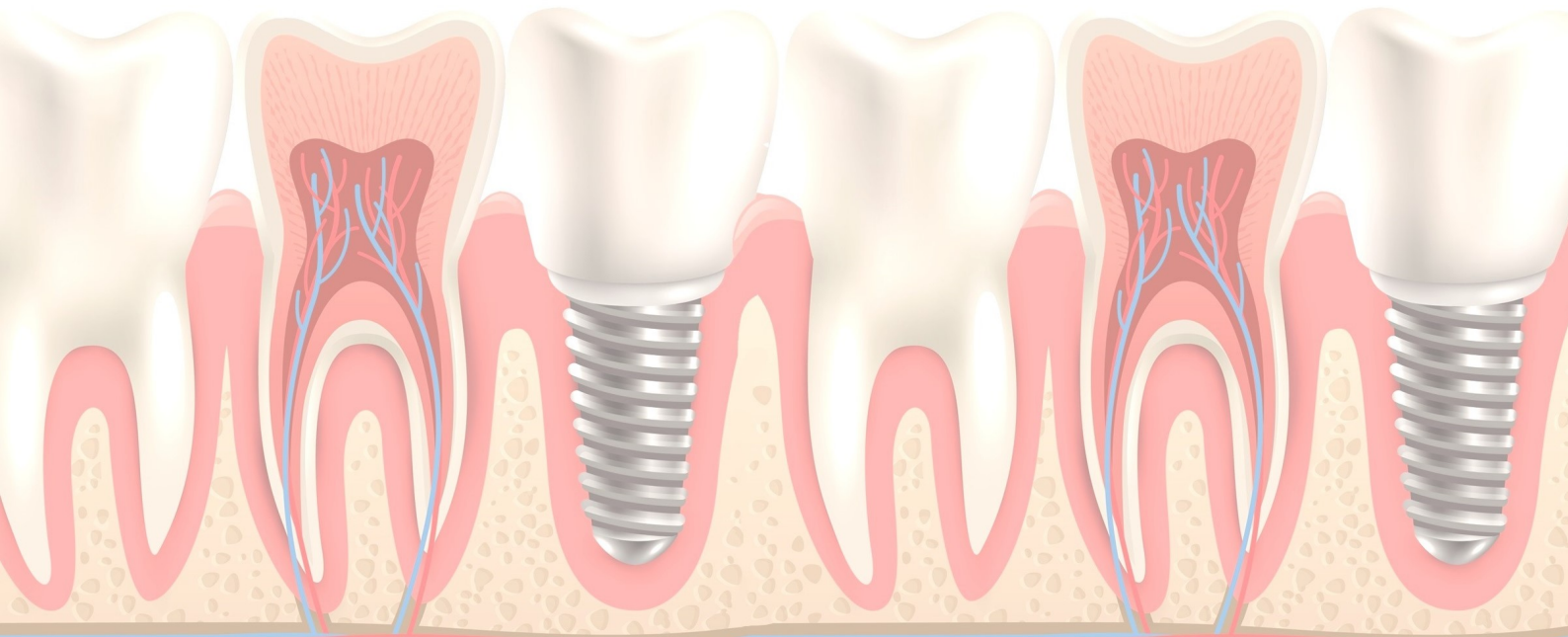


FATORES ECONÔMICOS E COMPORTAMENTAIS ASSOCIADOS AO DESENVOLVIMENTO DA CÁRIE PRECOCE NA INFÂNCIA

Silva MGRB, Neto AAM, Silva AG, Silva TM, Matos MDLP

Objetivo: Avaliar possível relação entre fatores socioeconômicos e comportamentais no desenvolvimento da cárie precoce. **Metodologia:** Foi realizada uma análise de artigos nos bancos de dados BVS, PubMed e Scielo, com as palavras-chave: cárie, dentistry, inequality e socioeconomia. Foram selecionados 50 artigos nas línguas portuguesa e inglesa publicados nos últimos 5 anos que se adequassem ao tema. **Resultados:** Os Fatores de risco incluindo higiene bucal inadequada, baixo nível socioeconômico, grau de escolaridade, consumo frequente de açúcares e condições comportamentais, fatores socioeconômicos como o grau de instrução dos cuidadores e a renda familiar mensal, quando em famílias de menor renda o acesso aos serviços de saúde é mais restrito além de menor conhecimento sobre a prevenção da cárie dentária. Ademais, fatores comportamentais que incluem o acesso e utilização dos serviços de saúde oral e a visita regular a um profissional de saúde oral é importante para efetuar um diagnóstico precoce ou prevenir o desenvolvimento de lesões de cárie. **Conclusão:** Os fatores de risco apresentam-se numa rede de causalidade, como é o caso dos socioeconômicos e comportamentais que devem ser levados em conta pois podem exercer influência no desenvolvimento dessa patologia.

Palavras-chaves: Cárie, Dentistry, Inequality, Socioeconomia.

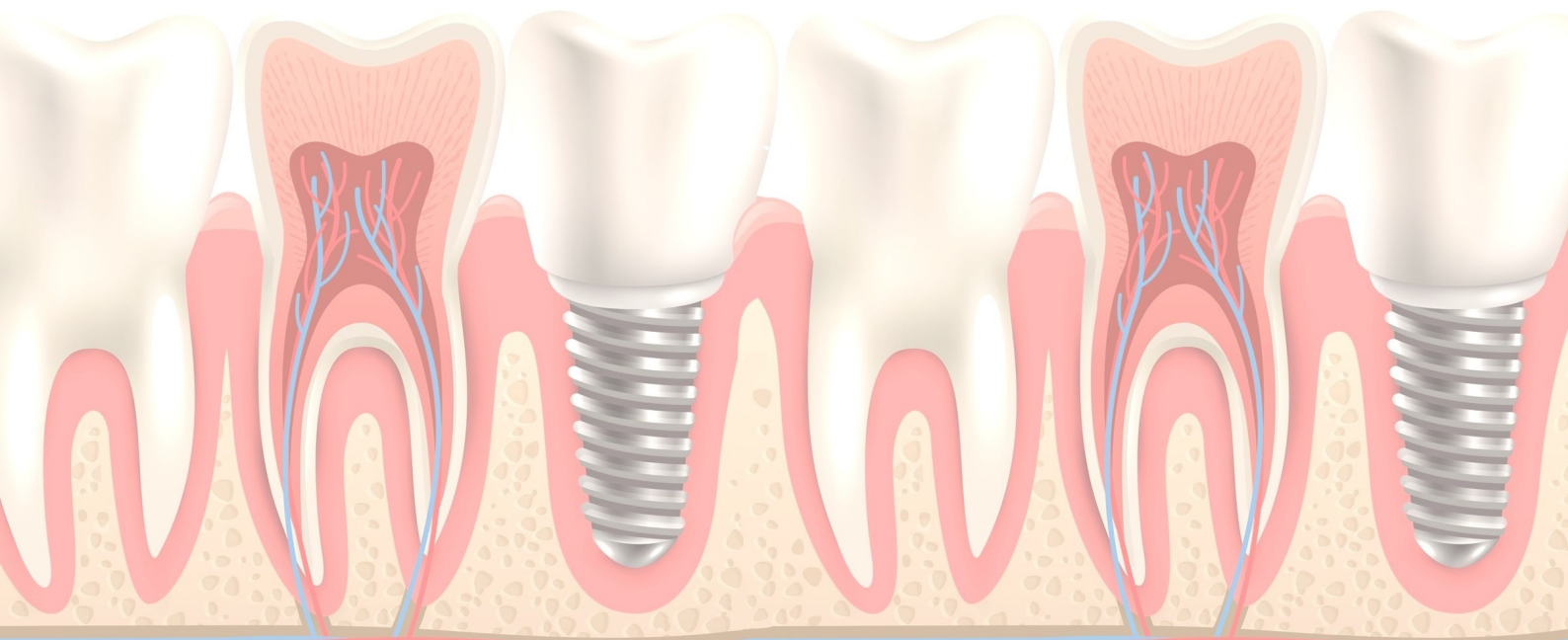


SALUTOGÊNESE NA ATUAÇÃO ODONTOLÓGICA

Cardoso SAM, Sousa MRR, Nascimento JPMB, Silva JC, Vieira EMMPM

Objetivo: analisar a abordagem da salutogênese no campo da odontologia e da atuação do odontólogo como apoiador social no atendimento em saúde bucal. **Método:** revisão narrativa da literatura, seguindo o padrão metodológico de busca, análise e exposição do conhecimento científico sobre as perspectivas salutogênicas na atuação do dentista. **Resultados e Discussão:** dos artigos analisados, o Senso de Coerência (SOC) foi amplamente discutido, apresentando alta relevância na compreensão dessa temática teórico-prática. Outros conceitos expressivos foram: o papel de apoio social, o empoderamento comunitário e a utilização de terapias complementares durante o atendimento odontológico. As intervenções executadas pelo dentista no paciente seguindo a abordagem salutogênica devem considerar os determinantes psicossociais da comunidade e do indivíduo. **Conclusão:** A salutogênese tem alcançado espaço na odontologia como uma abordagem teórico-prática que possibilita promoção de saúde bucal, prevenção de patologias orais frequentes e no processo de recuperação de saúde, tornando-o mais acessível para pessoas que vivem em vulnerabilidade psicossocial.

Palavras-chave: Saúde Bucal, Senso de Coerência, Saúde Coletiva, Odontologia Comunitária.

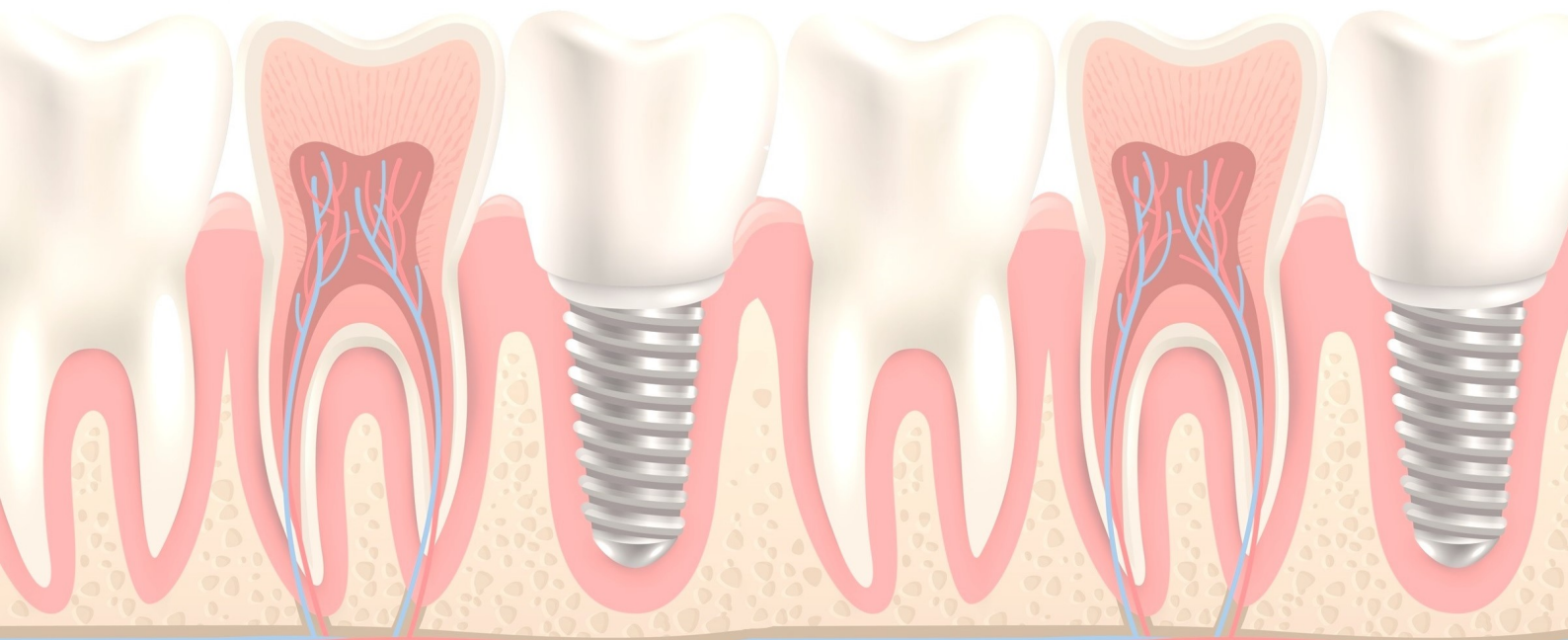


TESTE DE MICRONÚCLEO COMO FERRAMENTA NO DIAGNÓSTICO PRECOCE DO CÂNCER DE BOCA

Cardoso SAM, Sousa MRR, Uchôa IS, Sousa AMC, Magalhães MAV

Objetivo: descrever sobre a utilização do Teste de Micronúcleo (MN) como método simples, acessível e rápido no diagnóstico de câncer de boca em pacientes que participam do grupo de fatores de risco. **Método:** revisão narrativa da literatura, de acordo com o padrão metodológico de busca e análise da produção científica. **Resultados e Discussão:** os hábitos deletérios que constituem a etiologia do câncer bucal como tabagismo e etilismo, podem ser associados a vários outros causadores de alterações na mucosa da boca, os quais induzem danos no DNA pela instabilidade genômica. Sendo o Teste de Micronúcleo (MN) empregado como biomarcador de aberrações cromossômicas e um forte candidato na avaliação diagnóstica em grupos de pacientes de risco, resultando em terapias e planejamento de tratamentos precoces. **Conclusão:** o Teste de MN pode ser amplamente aplicado como forma de identificação precoce do câncer de boca, seja para fins de levantamentos epidemiológicos ou para auxiliar intervenções em pacientes de risco.

Palavras-chave: Micronúcleos com Defeito Cromossômico, Neoplasias Bucais, Diagnóstico Precoce.

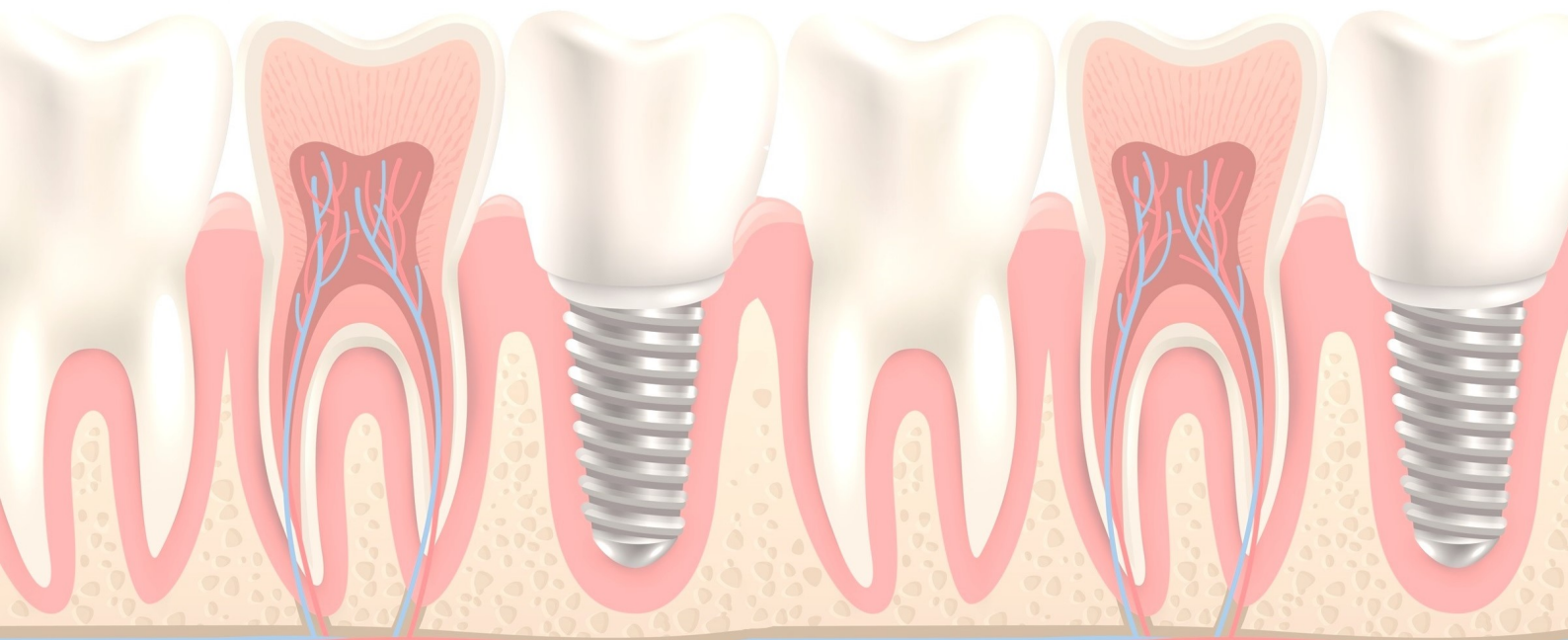


EVIDÊNCIAS CIENTÍFICAS ATUAIS SOBRE AS INTERVENÇÕES CIRÚRGICAS EM HIPERPLASIA CONDILAR

Moura Neto AL, SILVA MGRB, Silva AG, Moura MSTLV, Moura LKB

Objetivo: Analisar as evidências científicas sobre intervenções cirúrgicas em hiperplasia condilar. **Metodologia:** Realizou-se uma revisão sistematizada por meio de artigos selecionados nas bases de dados Pubmed e Scielo com os descritores Hiperplasia Condilar, Diagnóstico, Tratamento. Como critérios de inclusão artigos publicados no período de 2015 a 2020, em português e inglês, e como critérios de exclusão foram excluídas teses, dissertações, anais de eventos e artigos duplicados. **Resultados:** O estudo evidenciou 10 artigos. Na análise em profundidade verificou-se que a intervenção cirúrgica consiste na realização da condilectomia e em casos tardios verificou-se a realização de associação tratamento ortodôntico ou cirurgia ortognática visando correção oclusal, compensações reparos danosos aos sistemas funcional e oral, visto que o tempo de adaptação funcional é considerado um período de longo prazo, justificados pelo tratamento ortodôntico quando não existe associação da cirurgia ortognática. **Conclusão:** Concluiu-se que um conjunto de técnicas são aplicadas em fatores multifuncionais para maximizar a reabilitação oral do paciente como a condilectomia, ortodontia e ortognática, que viabilizam um prognóstico favorável quanto aos fatores estético e funcional em hiperplasias condilares.

Palavras-chave: Hiperplasia Condilar, Diagnóstico, Tratamento

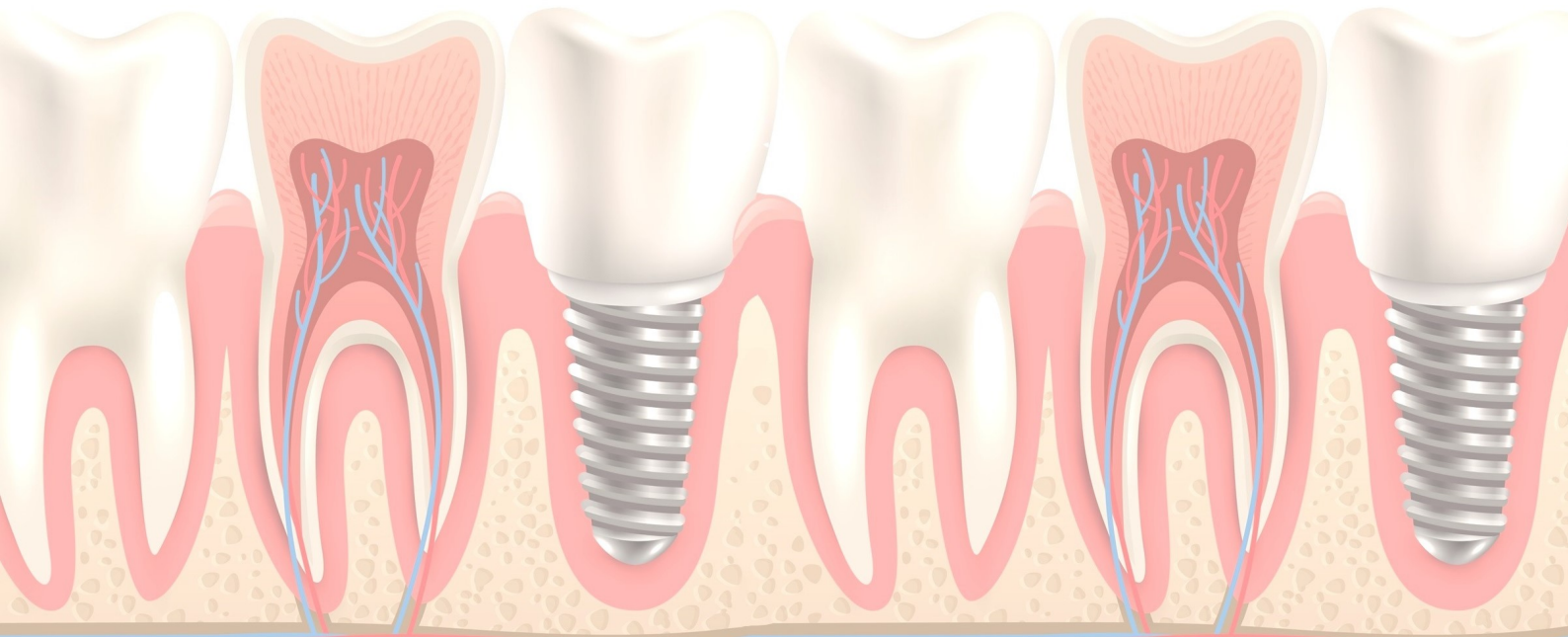


TRATAMENTO ODONTOLÓGICO EM PACIENTE COM SÍNDROME DE DOWN

Silva RR, Alves RR, Silva SF, Fontenele AKS, Magalhães AV

Objetivo: Descrever a importância do tratamento odontológico precocemente em pacientes com Síndrome de Down. **Metodologia:** Trata-se uma revisão da literatura, com coletas de dados nas bases Scielo e Lilacs, utilizando os descritores Síndrome de Down, Saúde Bucal e Tratamento. Foram incluídos no estudo, artigos completos publicados na língua portuguesa nos últimos 5 anos e excluídos aqueles que não atendiam esses critérios. Foram selecionados 6 estudos. **Resultados:** Pacientes com Síndrome de Down possuem uma série de alterações que comprometem sua qualidade de vida, dentre elas dispõem uma maior probabilidade de desenvolver doenças periodontais devido à diminuição da higiene oral correspondente das deficiências motora e neurológica. O tratamento odontológico para esses pacientes deve iniciar precocemente, a fim de intervir numa fase de grandes alterações de crescimento e desenvolvimento. O dentista deve estar preparado para atender esses pacientes priorizando alguns cuidados, como uma anamnese cuidadosa, atendimento pontual, consultas curtas e objetivas, ficar sempre atento às formas de expressão gestos e reações, realizar procedimentos mais simples nas primeiras consultas, saber interpretar as condições de ordem geral e comportamental e assim obter um diagnóstico preciso, e então traçar um plano de tratamento adequado. **Conclusão:** É fundamental que o tratamento odontológico comece precocemente a esses pacientes, tendo em vistas suas deficiências motoras e neurológicas e a necessidade de orientar os responsáveis sobre hábitos e doenças bucais.

Palavras-chaves: Síndrome de Down, Saúde bucal, Tratamento.



UTILIZAÇÃO DA ULTRASSONOGRAFIA NA ODONTOLOGIA CONTEMPORÂNEA – REVISÃO SISTEMÁTICA DE LITERATURA

Dias APR, Macedo PTS

Objetivo: O intuito desse trabalho é realizar uma revisão sistemática de literatura sobre os benefícios e aplicabilidades clínicas da ultrassonografia na Odontologia contemporânea. **Metodologia:** Utilizou-se as bases de dados PubMed, Scielo e Google Acadêmico, por meio de descritores pertinentes ao assunto e eixo temático. **Resultados:** De acordo com a literatura revisada, foram evidenciados que, a ultrassonografia tem como principais aplicações clínicas a avaliação e diagnóstico patológico de afecções nas glândulas salivares maiores, processos inflamatórios e lesões vasculares, podendo evidenciar também tumefações na área mandibular, disfunções temporomandibulares, tumores e cistos, além de ser útil também na especialidade de Harmonização Orofacial através do preenchimento guiado por ultrassom. Dessa forma, contribui drasticamente para o diagnóstico odontológico, por ser uma ferramenta que possibilita visões internas em tempo real e de ângulos variados, sem a utilização de radiação ionizante. **Conclusão:** Conclui-se que a ultrassonografia é um exame de imagem não invasivo no organismo, sendo um método complementar altamente indicado para a visualização de tecidos moles internos e boa parte das estruturas buco-faciais, facilitando consideravelmente o diagnóstico e resolução do tratamento mais adequado.

Palavras-chaves: Ultrassonografia; Odontologia; Diagnóstico.

